

**МІНІСТЕРСТВО ОСВІТИ І НАУКИ УКРАЇНИ
ХАРКІВСЬКА ДЕРЖАВНА ЗООВЕТЕРИНАРНА АКАДЕМІЯ**

**ВЕТЕРИНАРІЯ,
ТЕХНОЛОГІЇ ТВАРИННИЦТВА
ТА ПРИРОДОКОРИСТУВАННЯ**

**Науково-практичний журнал
№1**

Харків – 2018

5. Руколь В. М. Влияние клиторидектомии на уровень эстрадиола-17 в крови у свинок / В. М. Руколь // Ветеринарная медицина Беларуси. - 2001. - № 1. - С. 46-48.
6. Руколь В. М. Влияние овариэктомии на качество мясо-сальной продукции у свинок на откорме / В. М. Руколь // Материалы международной научно-практической конференции, посвященной 70-летию кафедры хирургии. – Воронеж, 1999. - С. 56-58.
7. Спосіб пригнічення статевої охоти свинок : пат. 118637 Україна / А. І. Васецька, А. О. Масс. - № а 2017 02202; заявл. 09.03.2017; опубл. 25.10.2017, Бюл. № 20, 4с.
8. Механічний спосіб пригнічення статевої охоти свинок : пат. 118637 Україна / А. І. Васецька, А. О. Масс. - № а 2017 01100; заявл. 06.02.2017; опубл. 28.08.2017, Бюл. № 16, 4с.
9. Arbeiter K. Effect of megestrol acetate on milk production in sows and piglet growth / K. Arbeiter, K. Ondersheka, H. S. Choi, E. Weber, W. Jöchle // Theriogenology. – 1974. - № 2(10). - Issue 4:77. – P. 85–88.
10. Norrish J. G. Estrus control in swine through management and by the oral administration of megestrol acetate / J. G. Norrish, T. D. Burgess // Can. vet. jor. - Vol. 9, № 5(5). – 1968. – P.116–119.

UDC 619: 616-002

CYTOCHEMIC MARKERS OF PYOMETRA IN CATS

M. M. Zhelavskiy¹, I. M. Shunin¹,

¹State Agrarian and Engineering University in Podillya, Kamyanets-Podilsky, Ukraine
E-mail: nicoladoctor@gmail.com

The results of the cytological diagnosis of the pyometra in cats are presented in the work. It has been established that pathology is characterized by displacements of haematological parameters and significant changes in the cytological composition and cytochemical reactivity of phagocytes of the mucous membrane of the genitalia. The pyometra was accompanied by a sharp increase in the amount of neutrophil granulocytes and changes in the activation of apoptosis and phagocytic NETosis.

Signs of the disease were diagnosed in the post-traumatic period. In a detailed clinical study, it was found that in the open form of the pyometra, the main symptoms of the disease in animals were generalized inhibition, subfebrile fever, thirst, disuria, increase in the abdomen. Sick cats had a discharge from a vagina yellowish or greenish with a specific smell of mucous purulent-catarrhal exudate. Acute inflammatory reaction in the organism of animals was accompanied by active migration of phagocytes into the zone of pathological process. In micropreparations taken from the vaginal mucosa, a sharp increase in the number of neutrophilic granulocytes was observed, most of them with signs of apoptosis. The pathological process was manifested by an increase in the number of NBT-reactive neutrophils with the highest degree of reactivity. Endometrial inflammation also manifested itself as a severe exudative reaction with the active involvement of phagocytic cells in the area of the pathological process of neoplasm, the essence of which is the functional ability of neutrophil granulocytes to form extracellular protective traps (NETs).

Among the cellular elements in micropreparations, a significant number of coccal and sticky-shaped forms of microorganisms were detected. Microbiological studies in the exudate identified the polymicrobial association of microorganisms. The isolates were mainly dominated by pathogenic strains of E. coli, Staphylococcus spp., Streptococcus spp. etc. Isolated microflora showed the highest antibiotic susceptibility to Amoxicillin.

In an ultrasonography study, patients with a pyometra observed an increase in the body and horns of the uterus, which were stretched by accumulated fluid, thickening the organ wall (mainly due to the endometrium), a clear picture of the glandular-cystic hyperplasia of the endometrium was visualized.

The research has tested a treatment regimen with the use of Aglepriston (Alizin® Virbac, France) in combination with Mastometrin and antibiotic therapy (Amoxicillin 15%, INVESA, Spain).

During the treatment the fever, vomiting and polydipsia have disappeared and the appetite was restored. Laboratory studies have established a dynamic reduction in the number of leukocytes and fading reactive neutrophilia. Major hematological and immunological parameters of homeostasis were restored.

Key words: cats, reproductive system, pyometra, diagnosis, markers, treatment regimen, Alizin®, clinical approbation of the treatment scheme.

ДОСЛІДЖЕННЯ ЦИТОХІМІЧНИХ МАРКЕРІВ ПІОМЕТРИ КІШОК

М. М. Желавський¹, І. М. Шунін¹

¹Подільський державний аграрно-технічний університет, Кам'янець-Подільський, Україна
E-mail: nicoladoctor@gmail.com

У роботі наведені результати цитологічної діагностики піометри у кішок. Встановлено, що ця репродуктивна патологія характеризується зсувами гематологічних показників та істотними змінами цитологічного складу та цитохімічної реактивності фагоцитів слизової оболонки геніталіє. Піометра супроводжувалась різким збільшенням популяції реактивних нейтрофільних гранулоцитів та змінами в активації апоптозу і нетозу фагоцитів.

В динаміці лікування відзначали динамічне зменшення кількості лейкоцитів та згасання реактивної нейтрофілії, відбувалось нормалізація гематологічних та імунологічних показників гомеостазу.

Ключові слова: кішки, репродуктивна система, піометра, цитологічна діагностика, маркери, НСТ-тест, апоптоз, нетоз, імунний гомеостаз.

Вступ

Піометра кішок – одна із найпоширеніших репродуктивних патологій, яка характеризується кістозною гіперплазією ендометрію, септичним процесом, накопиченням в матці гнійно-катарального ексудату, що виникає на тлі гормональних зрушень [1-5]. Патогенез піометри складний і характеризується розвитком дисфункцій в усіх органах і системах. Попри це імунним механізмам захисту відводять центральне місце в розвитку захворювання, що відповідним чином робить актуальним дослідження в цьому напрямку як вітчизняних, так і закордонних вчених [6-10]. Відкритим також залишається питання розроблення інформативних діагностичних критеріїв визначення субклінічного розвитку піометри та клінічного оцінювання глибини імунологічних зрушень в організмі за цієї патології [7, 8-12].

Арсенал практичних лікарів постійно поповнився препаратами нових фармакологічних груп [11-14]. В сучасних закордонних джерелах все більше з'являються інформація щодо клінічного застосування аглепрістону для лікування тварин з відкритою формою піометри [15, 16]. Одним із перспективних підходів є розроблення нових раціональних консервативних схем терапії за цієї репродуктивної патології [7, 8, 16].

Завдання дослідження – дослідити цитологічні маркери виникнення піометри у кішок, а також визначити зміни імунобіологічного гомеостазу в динаміці розвитку патології та під час застосованого лікування.

Матеріал і методи дослідження

Клініко-експериментальні дослідження проводили в спеціалізованій лабораторії імунології репродукції тварин Подільного державного аграрно-технічного університету, а також у лікарнях ветеринарної медицини Хмельницької та Чернівецької області.

Для проведення експериментальної частини роботи було сформовано контрольну (клінічно здорові, $n=14$) та дослідну (з відкритою формою піометри, $n=14$) групи тварин. Добір піддослідних тварин проводили за принципом груп-аналогів: з врахуванням породи кішок, їх віку,

маси тіла, стадії розвитку патологічного процесу (піометри).

Діагноз на піометру ставили на основі анамнезу, клінічних ознак, проведення серійних лабораторних (цитологічних, мікробіологічних, гематологічних, імунологічних, імуноцитохімічних) [8, 11] та ультрасонаграфічних досліджень.

Клініко-експериментальні дослідження проводились відповідно до Закону України «Про захист тварин від жорстокого поводження» (№ 3447-IV від 21 лютого 2006 р.) та вимог Європейської комісії щодо лікування хребетних тварин та захисту від спраги, голоду, недоїдання, дискомфорту, страху, болю і страждання.

При розробленні схеми лікування керувались принципом комплексності при цьому хворим пацієнтам внутрішньом'язово ін'єктували препарат аглепрістон (Alizin® Virbac, France) у дозі 10 мг / кг маси тіла, 1 раз на добу (схема 1, 2, 7, 14 доба лікування) у комбінації з препаратом мастометрин (АлексАнн ООО, РФ) у дозі 0,5 мл / кг маси тіла, 2 рази на добу та антибіотиком амоксицилін 15 % (INVESA, Spain) у дозі 15 мг на / кг маси тіла з інтервалом 48 год. Терапевтичну ефективність оцінювали за клінічними критеріями фізикального статусу тварин, результатів лабораторних та ультрасонаграфічних досліджень.

Результати та їх обговорення

За статистичними даними ветеринарної звітності встановлено, що піометра кішок здебільше реєструється у віці від 3 до 8 років. В анамнезі тварин було встановлено, що вагомим етіологічним чинником хвороби є застосування прогестагенних препаратів. Ознаки захворювання діагностували в післятвічковий період. При детальному клінічному дослідженні було встановлено, що за відкритої форми піометри основні симптоми захворювання у тварин проявлялись загальним пригніченням, субфібрильною лихоманкою, спрагою, дизурією, збільшенням черева. У хворих кішок діагностували виділення з піхви жовтуватого чи зеленкуватого із специфічним запахом слизового гнійно-катарального ексудату.

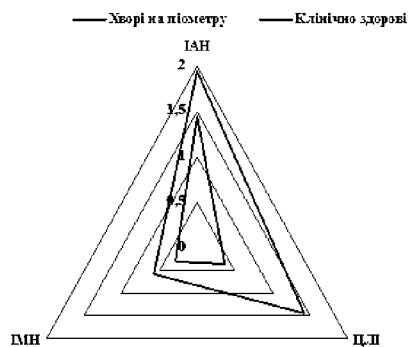


Рис. 1. Інтенсивність міграції та активації нейтрофільних гранулоцитів ($M \pm m$)



Рис. 2. Мікрофотозображення нейтрофільного гранулоцита з ознаками формування NETs ($\times 2500$), фарбування за власною методикою

При гематологічному дослідженні встановлено різке зростання кількості лейкоцитів ($33,02 \pm 1,17$ Г/л, $p < 0,001$) та ознаки вираженої нейтрофілії ($45,41 \pm 1,57$ %, $p < 0,001$). Гостра запальна реакція при цьому супроводжувалась активною міграцією фагоцитів в зону патологічного процесу (ІМН, рис. 1). В мікропрепаратах, відібраних з слизової піхви виявляли різке зростання кількості нейтрофільних гранулоцитів, більшість з яких були з ознаками апоптозу. Патологічний процес проявлялись збільшенням числа НСТ-реактивних нейтрофілів ($50,88 \pm 0,85$ %, $p < 0,001$) із найвищим ступенем реактивності (ЦЛІ $1,43 \pm 0,22$; $p < 0,001$). Запалення ендометрію також проявився вираженою ексудативною реакцією із активним залученням в зоні патологічного процесу фагоцитарних клітин з явищами *нетозу*, – феномену який відображає функціональну здатність нейтрофільних гранулоцитів формувати специфічні утворення – екстрацелюлярні захисні пастки (*NETs*, рис. 2).

Серед клітинних елементів в мікропрепаратах виявляли значну кількість кокових та паличкоподібних форм мікроорганізмів. Мікробіологічними дослідженнями в ексудаті ідентифіковано полімікробну асоціацію мікроорганізмів. В ізольованих в основному домінували патогенні штами *E. coli*, *Staphylococcus spp.*, *Streptococcus spp.* та ін. [6, 12]. У спеціалізованій лабораторії було визначено антибіотикограму. Ізольована мікрофлора проявила найбільшу антибіотикочутливість до амоксициліну (зона затримання росту мікроорганізмів < 18 мм).

При ультрасонаграфічному дослідженні пацієнтів, хворих на піометру відзначали збільшення тіла і рогів матки, які були розтягнені накопиченою рідиною, потовщення стінки органа (в основному за рахунок ендометрію), візуалізувалась чітка картина залозисто-кістозної гіперплазії ендометрію.

В динаміці лікування у тварин дослідної групи впродовж 2-3 діб відзначали інтенсивне виділення ексудату. У тварин зникала поступово лихоманка, блювота і полідіпсія, відновлювався апетит. Лабораторними дослідженнями встановлювали динамічне зменшення кількості лейкоцитів та згасання реактивної нейтрофілії.

При УЗД відзначали зменшення розмірів матки. На 12-14 добу лікування повністю припинялась ексудативна реакція, нормалізувався загальний стан, апетит, відновлювались основні гематологічні та імунологічні показники гомеостазу.

Висновки

1. Піометра кішок – поліфакторне захворювання органів розмноження, що відбувається внаслідок зрушення ендокринної регуляції та імунного гомеостазу. В етіології захворювання важливе значення має нерациональне застосування прогестагенних препаратів. Провідну роль у виникненні і розвитку захворювання відіграє полімікробна асоціація штамів *E. coli*, *Staphylococcus spp.*, *Streptococcus spp.*, яка проявляє свою патогенну дію на тлі імунних зрушень.

2. Імунологічні зрушення природної резистентності локального захисту, за відкритої форми піометри у кішок, характеризуються функціональними змінами клітинних факторів імунітету слизової оболонки геніталіїв: відбувається активізація протимікробного потенціалу Оксигензалежних (NBT-test $50,88 \pm 0,85$ %, $p < 0,001$) нейтрофільних мікрофагів, що виникає на тлі зміни інтенсивності індукції апоптозу та нетозу фагоцитарних клітин.

3. Цитологічні маркери (цитологія, цитохімія фагоцитів, апоптоз, нетоз) фагоцитарних клітин, які змінюються в патогенезі піометри, слід враховувати в діагностиці піометри, прогнозуванні перебігу цієї репродуктивної патології та аналізу адекватності проведеного лікування.

4. Для лікування кішок за відкритої форми піометри рекомендується комплексна схема терапії, що включає застосування препарату аглепрістон (Alizin® Virbac, France) у дозі 10 мг / кг маси тіла, 1 раз на добу (схема 1, 2, 7, 14 доба лікування) у комбінації з мастометрином (АлексАнн ООО, РФ) у дозі 0,5 мл / кг маси тіла, 2 рази на добу та антибіотиком амоксоцилін 15 % (INVESA, Spain) у дозі 15 мг на / кг маси тіла з інтервалом 48 год. Запропонована схема сприяє відновленню функціонального стану матки, згасання патологічного процесу та нормалізації функцій всіх органів і систем.

References

1. Verstegen J. Mucometra, cystic endometrial hyperplasia, and pyometra in the bitch: advances in treatment and assessment of future reproductive success / J. Verstegen, G. Dhaliwal, K. Verstegen-Onclin // *Theriogenology*. – 2008. – Vol. 70(3). – P. 364-374.
2. Pratschke K. Pyometra. Complications in Small Animal Surgery / K. Pratschke ; University of Health Sciences in Pomona, California. - USA, 2015. – 968 p.
3. Gene transcription of TLR2, TLR4, LPS ligands and prostaglandin synthesis enzymes are up-regulated in canine uteri with cystic endometrial hyperplasia–pyometra complex / [E. Silva, S. Leitão, S. Henriques et al.] // *Journal of reproductive immunology*. – 2010. – Vol. 84(1). – P. 66-74.
4. A breed-matched case-control study of potential risk-factors for canine pyometra / [R. Hagman, A. S. Lagerstedt, Å. Hedhammar et al.] // *Theriogenology*. – 2011. – Vol. 75(7). – P. 1251-1257.
5. Яблонский В. А. Локальный иммунитет и апоптоз иммунокомпетентных клеток при субклиническом мастите коров / В. А. Яблонский, Н. Н. Желавский // *Материалы Международной научно-практической конференции «Современные проблемы ветеринарного обеспечения репродуктивного здоровья животных»*, посвященной 100-летию со дня рождения профессора В. А. Акатова (Воронеж, 27-29 мая, 2009 г.). – Воронеж : Истоки, 2009. – С. 393–397.
6. Желавський М. М. Деякі питання раціональної антибіотикотерапії післяродових ускладнень у корів / М. М. Желавський // *Науковий вісник Національного аграрного університету «Проблеми фізіології і патології відтворення тварин»*. – 2000. – Вип. 22. – С. 56–58.

7. Желавський М. М. Дослідження метаболічної активності нейтрофілів молозива корів в НСТ-тесті / М. М. Желавський // Науковий вісник Львівської національної академії ветеринарної медицини ім. С. З. Гжицького. – 2006. – Т. 8, № 3(30), ч. 1. – С. 40–42.
8. Яблонський В. А. Рівень циркулюючих імунних комплексів при гнійно-катаральному маститі у корів / В. А. Яблонський, М. М. Желавський // Ветеринарна медицина України. – 2005. – № 12. – С. 33–34.
9. Zhelavskiy M. M. Ontogenetic features of the formation of local immune protection of the mammary gland of cows (literature review and original research) / M. M. Zhelavskiy // Scientific Messenger of Lviv National University of Veterinary Medicine and Biotechnologies named after S.Z. Gzhyskyj. – 2017. – Vol. 19, N 78. – P. 3-8. - doi.org/10.15421/nvlvet7801.
10. Zhelavskiy M. Changes in the immunobiological reactivity of the organism of cows in the pathogenesis of mastitis / M. Zhelavskiy // Scientific Messenger of LNU of Veterinary Medicine and Biotechnologies. – 2018. – Vol. 20(83). – P. 77-82.
11. Желавский Н. Н. Состояние противомикробного потенциала фагоцитов половых органов у кошек / Н. Н. Желавский, И. Н. Шунин // Сельское хозяйство – проблемы и перспективы : сборник научных трудов УО «Гродненский государственный аграрный университет». – Гродно : ГГАУ, 2017. – Т. 36. – С. 56–62.
12. Pre and Post-operative Haemato-Biochemical Changes in Pyometric Bitches / [M. A. Shah, N. Pande, I. A. Shah et al.] // Journal of Animal Research. – 2016. – Vol. 6(5). – P. 911-917.
13. Davidson J. Small Animal Pyometra / J. Davidson, D. Black // Small Animal Surgical Emergencies. - 2015. – 397 p.
14. Желавский Н. Н. Состояние экстрацеллюлярного противомикробного потенциала фагоцитов половых органов у кошек / Н. Н. Желавский, И. Н. Шунин // Сборник научных трудов Витебской государственной академии ветеринарной медицины. – Витебск : УО ВГАВМ, 2017. – С. 65-69. – Режим доступа : <http://www.vsavm.by/wp-content/uploads/2013/11/Sbornik-Mejd-konf-Persp-akt-ye-probl-razv2017.pdf>.
15. Желавський М. М. Стан клітинних факторів локального імунітету слизової оболонки піхви у кішок / М. М. Желавський, І. М. Шунін // Науковий вісник Львівського національного університету ветеринарної медицини та біотехнологій ім. С. З. Гжицького. Серія «Ветеринарні науки». – 2016. – Т. 18, № 1(65), ч. 1. – С. 32–36.
16. Zhelavskiy M. M. Clinical use of Aglepristone for treatment of open-cervix pyometra in cats / M. M. Zhelavskiy, I. M. Shunin // Scientific Messenger of Lviv National University of Veterinary Medicine and Biotechnologies named after S.Z. Gzhyskyj. - 2017. – Vol. 19, N 78. – P. 9-12. - doi:10.15421/nvlvet7802.

UDC 636.2:591.8

MORPHOLOGICAL STRUCTURE OF THE TESTIS OF BULL-INSEMINATORS WITH LOW SEMEN QUALITY AND INFERTILE BULLS

H. M. Kalynovskiy¹, L. H. Yevtukh¹, G. P. Hryshchuk¹,
¹Zhytomyr National Agroecological University, Zhytomyr, Ukraine
 E-mail: kludavet@gmail.com ; vetgenna@ukr.net

The increase in the farm animal production is associated with the increase in productive qualities of cattle at the maximum use of the selected breeding bulls. In many cases, their rational use becomes impossible because of reproductive disorders. Statistics show that more than 20% of the breeders in domestic artificial insemination firms and breeding centers are discarded due to the loss of bull fertility and poor sperm quality associated with genetic, technological, operational, nutritional and environmental factors or their combinations, with subsequent deviation in the morphofunctional structure of the sex glands and physiological mechanisms of regulation of spermatogenesis.

The given research is aimed at studying the morphological structure of the testicles of infertile bulls and bull-inseminators with the low-quality sperm.

Genitals of the 6 discarded and slaughtered in a meat-packing plant bulls of the elite record Holstein black-and-white and red-and-white breeds, aged 4-11 years old, with an average weight of 1400 kg were used for histological studies.

During the research it has been established that curved seminiferous tubules of the bulls with normal spermatogenesis have a thin basement membrane and consecutively located spermatogenic epithelium. On the inner side of the basement membrane there are spermatogonia, primary and secondary spermatocytes, single Sertoli cells, spermatids and mature sperm cells. However, some tubules have partially desquamated and randomly located spermatogenic epithelium. There is also focal Leydig's cell hyperplasia between seminiferous tubules.

In bull-inseminators with low-quality sperm seminiferous tubule profiles are viewed under the protein shell. Superficial seminiferous tubules in the state of dystrophy, decrease in the mass of the germinal epithelium cells, their discomplexation and sloughing into the lumens of the tubules have been established. In some curved seminiferous tubules cells of the germinal epithelium are necrotized. There is visible destruction of the majority of seminiferous tubules with the atrophy of the spermatogenic epithelium. Some tubules are of a smaller size, the size of others has a tendency to decreasing and their contours are often curved. On some microslides a young connective tissue around destructively altered tubules is formed which displaces the interstitial tissue that is typical of the development of sclerosis of the parenchyma of the testes.

Results of the histological study of the slides with the testes of discarded bull-inseminators afford ground for the conclusion that the main reason of decrease in sperm quality and bull infertility lies in dystrophic and sclerotic changes in the curved seminiferous tubules, which affects spermatogenic cells at different stages of development,