



2024. Номер 9, С. 205 – 213

Отримано: 27.03.2024 Перевірено: 10.04.2024 Прийнято: 22.04.2024

DOI: [10.5281/zenodo.12784039](https://doi.org/10.5281/zenodo.12784039)

UDC 636:611.013/.018

MACROSTRUCTURE AND MORPHOMETRIC PARAMETERS OF THE SPLEEN AND CERTAIN LYMPH NODES OF THE AMERICAN MINK (*MUSTELA VISON*)

O.V. Ternovoi, M.O. Lieshchova

Dnipro State Agrarian and Economic University, Dnipro, Ukraine

E-mail: lieshchova.m.o@dsau.dp.ua

Annotation. The task of modern morphology is to study the morphofunctional features of animal organ systems and to understand their adaptive capabilities. Investigating the size and localization of the spleen and lymph nodes in American minks (*Mustela vison*) contributes significantly to our understanding of the structure and function of their immune system. This study involved elucidating the topography, measuring the absolute mass, length, and width of peripheral hematopoietic and lymphopoietic organs (spleen, somatic, and visceral lymph nodes) in 6- and 12-month-old American minks (6 animals in each age group). The absolute organ mass was determined by weighing on analytical scales (Metrinco AB224, China) with an accuracy of ± 10 mg, and length and width were measured directly. It was found that the positioning of the spleen and lymph nodes corresponds to the general biological principles for this species. The spleen had the highest absolute mass in 6-month-old animals, which significantly decreased by 26% upon reaching 12 months of age. Among somatic nodes, the mandibular and superficial cervical lymph nodes were the largest in 6-month-old American minks, while the popliteal node was the smallest. By 12 months of age, all morphometric parameters of these organs increased significantly. The absolute mass of the popliteal node increased by 100%, the superficial cervical by 33.3%, and the mandibular by 25%. The morphometric parameters of the investigated visceral lymph nodes increased by the age of 12 months. The absolute mass of the mesenteric lymph node increased by 33.3%, its length by 46%. The mass of the cranial mediastinal node increased by 25%, its width by 37%, and its length only by 5% compared to 6-month-old animals. The obtained results are important for veterinary medicine and immunological research and can be considered in studies of the health and diseases of American minks. These study data may be useful for determining the normal morphometric parameters of lymph nodes in these animals and assisting in understanding pathological changes associated with various diseases.

Keywords: fur-bearing animals, hematopoietic and lymphopoietic organs, morphogenesis, absolute organ mass, organ length and width.

МАКРОСТРУКТУРА І МОРФОМЕТРИЧНІ ПАРАМЕТРИ СЕЛЕЗІНКИ ТА ДЕЯКИХ ЛІМФАТИЧНИХ ВУЗЛІВ АМЕРИКАНСЬКОЇ НОРКИ (*MUSTELA VISON*)

О.В. Терновой, М.О. Лещова

Дніпровський державний аграрно-економічний університет, м. Дніпро, Україна,

E-mail: lieshchova.m.o@dsau.dp.ua

Анотація. Завданням сучасної морфології є вивчення морфофункціональних особливостей систем організму тварин та з'ясування їх адаптаційних можливостей. Дослідження розмірів і локалізації селезінки та лімфатичних вузлів американської норки (*Mustela vison*) є важливим внеском у розуміння структури й функції їх імунної системи. Дослідження включало уточнення топографії, вимірювання абсолютної маси, довжини та ширини периферичних органів гемо- і лімфопоезу (селезінка, соматичні і вісцеральні лімфатичні вузли) у американської норки (*Mustela vison*) 6- та 12-місячного віку (6 тварин кожної вікової групи). Абсолютну масу органів визначали зважуванням на аналітичних вагах (Metrinco AB224, Китай) з точністю ± 10 мг, а довжину і ширину – вимірюванням. Встановили, що розміщення селезінки і лімфатичних вузлів відповідає загально біологічним принципам для цього виду. Максимальну абсолютну масу селезінка мала у 6-місячних тварин, а по досягненню 12-місячного віку цей показник достовірно знизився на 26 %. У американської норки 6-місячного віку найбільшими серед соматичних вузлів є нижньощелепний і поверхневий шийний, а найменшим – підколінний. По досягненню 12-місячного віку усі морфометричні показники цих органів достовірно збільшуються. Абсолютна маса підколінного збільшилася на 100%, поверхневого шийного на 33,3%, нижньощелепного – на 25%. Морфометричні параметри досліджуваних вісцеральних лімфатичних вузлів по досягненню 12-місячного віку тварин зростали. Абсолютна маса лімфовузла порожньої кишки зросла на 33,3%, його довжина на 46%. Маса краніального середостінного вузла збільшилася на 25%, ширина – на 37%, і довжина – лише на 5%, порівняно із тваринами 6-місячного віку. Отримані результати мають важливе значення для ветеринарної медицини та досліджень у галузі імунології, а також можуть бути враховані при вивченні здоров'я та захворювань американських норок. Дані дослідження можуть бути корисними для визначення нормальних морфометричних параметрів лімфатичних вузлів у цих тварин і допомогти в розумінні патологічних змін, пов'язаних із різними захворюваннями.

Ключові слова: пушні звірі, органи гемо- і лімфопоезу; морфогенез; абсолютна маса органів; довжина і ширина органів.

Вступ. *Актуальність теми.* Морфологія – це наука, яка вивчає форму та структуру організму та його складових частин, що дозволяє встановити певні закономірності будови живих істот на різних рівнях структурної організації (клітинний, тканинний, органний і системний). Морфологія дозволяє вивчати різноманітні аспекти будови організмів, включаючи їхню форму, розмір, структуру, взаєморозташування органів і їх функціональні характеристики. Дослідження в цій галузі сприяють розумінню адаптації організмів до середовища, еволюційні зміни у будові, а також розвиток патологічних станів і хвороб. Важливим завданням сучасної морфології є вивчення морфофункціональних особливостей систем організму тварин, з'ясування їх адаптаційних можливостей, стійкості до дії негативних факторів навколишнього середовища, особливо в умовах інтенсивного антропогенного пресингу. Дослідження топографії та макроструктури периферичних органів гемо- і лімфопоезу американської норки важливі для розуміння її імунної системи

та реакції на різноманітні фактори середовища. Дослідження цих органів дозволяють отримати важливі дані про нормальну будову лімфатичної системи тварин, визначити патологічні зміни та розробляти нові методи діагностики і лікування різних захворювань (Haley, 2017).

Аналіз останніх досліджень і публікацій. Американська норка (*Neovison vison*) – це хижий ссавець родини ласкових, який є об'єктом інтенсивного вивчення у зв'язку зі значимістю його шкірок для промислового використання та екологічними аспектами його утримання та розведення (Whitman, 2003; Stevens et al., 2005; Gurko, 2021). Більшість наукової інформації стосується питань поширення, поведінки і розмноження, екологічного значення та адаптації цього виду ссавців у навколишньому середовищі (Harding et al., 1999; Zuberogoitia et al., 2006; Zhang et al., 2021). В свій час у науковій літературі і питанню морфології цієї тварини приділялося багато уваги. При цьому визначалися масові показники тіла (Sidorovich et al., 1999; Sørensen et al., 2003; Stevens & Kennedy, 2006), порівнювали морфометричні показники головного мозку протягом постнатального періоду онтогенезу (Kruska, 1993; Milanovic et al., 2013), встановлювали морфометричні показники серця (Baranowski, & Zuk, 2019) і серцевих вен (Baranowski, & Žuk, 2021), описували будову сосочків язика (Yoshimura et al., 2014), анатомічну організацію зорової системи (McConnell, & LeVay, 1986). Значна увага дослідників приділена краніометричним параметрам у порівняльному аспекті диких і domestikованих тварин (Tamlin et al., 2009; Taraska et al., 2016) та тварин різного походження (Kruska, & Sidorovich, 2003). Вивчені окремі показники крові цих тварин у нормі (Nowakowicz-Dębek et al., 2015) та вплив на них різних речовин, зокрема вітаміну С (Kizhina et al., 2023). По органам гемо- і лімфопоезу є лише окремі публікації по структурі лімфоїдної тканини стінок кишківника американської норки (Panfilov & Pestova, 2020), масових показників селезінки за паразитарного зараження (Schulte-Hostedde & Elsasser, 2011), вікові аспекти морфогенезу тимуса норок, залежно від генотипу (Zemlyanitskaya et al., 2021).

Відомо, що периферичні органи та гемо- лімфопоезу є важливими компонентами імунної системи та системи крові організму. Вони включають лімфатичні вузли, селезінку та лімфоїдну тканину трубчастих і паренхіматозних органів, які виробляють клітини крові та забезпечують імунну відповідь. Дослідження периферичних органів гемо- і лімфопоезу допомагає розкрити їх структуру, функції та взаємозв'язок з іншими системами організму, що сприяє розумінню принципів імунної реакції та розвитку нових методів лікування різних захворювань. Селезінка – непарний паренхіматозний орган, розміщений у черевній порожнині, відповідає за фільтрування крові, в ній відбувається розмноження і диференціювання антигензалежних лімфоцитів та синтез антитіл. Вказують, що селезінка в американської норки характеризується значним розміром та добре розвиненими структурами (Schulte-Hostedde & Elsasser, 2011). Вона містить численні капіляри, судини та вузькі зони паренхіми, що сприяють ефективній функції кровотворної системи (Abe et al., 1989). Лімфатичні вузли – це компактні органи, розміщені в певних ділянках організму за напрямком течії лімфи. Їх функція пов'язана з фільтрацією лімфи, регуляцією білка в ній, антигензалежній проліферації імунокомпетентних клітин та продукції імуноглобулінів. Макроскопічно лімфатичні вузли це одиничні органи, а гістологічно – мають складну структуру зі значною і гетерогенною популяцією клітин, судин та системою лімфатичних синусів, що забезпечують їх функціонування (Willard-Mack, 2006).

Класичні морфологічні дослідження органів, особливо у віковому аспекті передбачають вивчення органу на різних рівнях їх структурної організації, де початковим етапом є визначення анатомо-топографічних параметрів (Panikar et al., 2015; Myroshnychenko & Lieshchova, 2022). Тому метою дослідження було уточнення особливостей топографії та макроструктури і визначення морфометричних параметрів селезінки і деяких лімфатичних вузлів американської норки (*Mustela vison*) 6- та 12-місячного віку.

Матеріал і методи досліджень. Дослідження проведені відповідно до «Європейської конвенції про захист хребетних тварин, які використовуються в експериментальних або інших наукових цілях» (Страсбург, Франція, 18 березня 1986 р., ETS № 123) і до закону України “Про захист тварин від жорстокого поводження” (Київ, 21 лютого 2006 р., № 3447-IV). Протокол дослідження був розглянутий локальним етичним комітетом факультету ветеринарної медицини Дніпровського державного аграрно-економічного університету (Дніпро, Україна). Відбір матеріалу і морфометричні дослідження проводили на кафедрі анатомії, гістології і патоморфології тварин Дніпровського державного аграрно-економічного університету. Матеріалом дослідження слугували периферичні лімфоїдні органи 6- та 12-місячних американських норок (*Mustela vison*), отриманих з приватного господарства Дніпропетровської області (6 тварин кожної вікової групи). Тварини задіяні в досліді були без клінічних ознак захворювань, не піддавалися лікуванню від зовнішніх і внутрішніх паразитів. Досліджували селезінку, соматичні – поверхневий шийний, нижньощелепний і підколінний та вісцеральні – краніальний середостінний, порожньої кишки лімфатичні вузли. Під час відбору матеріалу уточнювали топографію органів і макроскопічні характеристики (форму, колір, консистенцію), фотографували. Визначали абсолютну масу органів зважуванням на аналітичних вагах (Metrinco AB224, Китай) з точністю ± 10 мг, а довжину і ширину – вимірюванням. Статистичну обробку отриманих результатів здійснювали однофакторним дисперсійним аналізом (ANOVA).

Результати досліджень та їх обговорення. Селезінка у американської норки (*Mustela vison*), як і у всіх ссавців, – це важливий орган, відповідальний за кілька ключових функцій в організмі. Вона є частиною лімфатичної системи та відіграє важливу роль у підтримці імунної системи та фільтрації крові. Розмір селезінки зазвичай збільшується з віком, і зміни цього показника можуть бути важливими індикаторами здоров'я та функціонування організму.

У американської норки 6-місячного віку селезінка має витягнуту форму, темно-червоний колір і м'яку консистенцію (рис. 1). Її абсолютна маса становить $13,0 \pm 1,84$ г, довжина – $7,8 \pm 0,27$ см, і ширина – $2,7 \pm 0,28$ см (табл. 1).

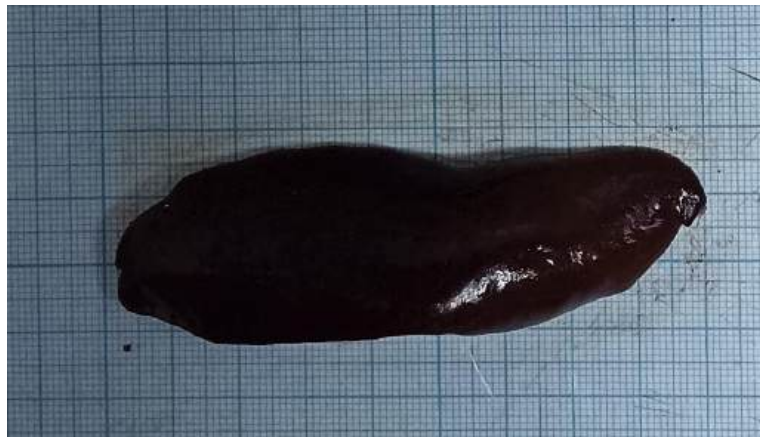


Рис. 1. Селезінка 12-місячної американської норки (*Mustela vison*). Макропрепарат.

По досягненню 12-місячного віку абсолютна маса селезінки достовірно зменшується на 26 % ($p \leq 0,05$), у той час, як показники довжини і ширини мають тенденцію до незначного збільшення.

Таблиця 1.

Морфометричні показники селезінки американської норки (*Mustela vison*) ($\bar{x} \pm SD$, $n = 12$)

Показник	Вікові групи тварин	
	6-місячні	12-місячні
Абсолютна маса, г	13,0 ± 1,84	9,6 ± 2,37*
Довжина, см	7,8 ± 0,27	8,5 ± 1,71
Ширина, см	2,7 ± 0,28	2,9 ± 0,59

Примітка: * – достовірно порівняно з попередньою віковою групою ($P > 0,05$)

Соматичні лімфатичні вузли американської норки (*Mustela vison*) є важливою частиною її лімфатичної системи. Ці вузли розташовані у різних частинах тіла і виконують ключову роль у забезпеченні імунної відповіді та дренажі лімфи. Соматичні лімфатичні вузли розділені на кілька груп, залежно від розміщення. Для нашого дослідження ми вибрали поверхневий шийний, нижньощелепний і підколінний. Поверхневий шийний вузол зазвичай розташований в області шиї, відповідає за фільтрацію лімфи, що стікає з голови та шиї. Нижньощелепний вузол лежить каудально від кута нижньощелепної кістки, дренує лімфу з ротової порожнини та передньої частини голови. Підколінний вузол знаходиться в області коліна та дренує лімфу з задніх кінцівок (Lieschova & Ternovoi, 2023).

У американської норки 6-місячного віку найбільшими серед соматичних вузлів є нижньощелепний. Це одиничні органи, витягнуто-овальної форми, блідо-сірого кольору. Їх абсолютна маса складає $0,4 \pm 0,10$ г, довжина – $1,8 \pm 0,19$ см, ширина – $0,8 \pm 0,17$ см. По досягненню 12-місячного віку усі морфометричні показники цього органу достовірно збільшуються, а форма змінюється на овальну. Абсолютна маса зростає на 25 %, ширина на 37,5 %, а довжина, незначно (на 5,5 %) (табл. 2).

Таблиця 2.

Морфометричні показники деяких соматичних лімфатичних вузлів американської норки (*Mustela vison*) ($\bar{x} \pm SD$, $n = 12$)

Показник	Вікові групи тварин	
	6-місячні	12-місячні
поверхневий шийний		
Абсолютна маса, г	0,3 ± 0,03	0,4 ± 0,20*
Довжина, см	1,3 ± 0,11	1,9 ± 0,19*
Ширина, см	0,8 ± 0,10	0,9 ± 0,30
нижньощелепний		
Абсолютна маса, г	0,4 ± 0,10	0,5 ± 0,16*
Довжина, см	1,8 ± 0,19	1,9 ± 0,45*
Ширина, см	0,8 ± 0,17	1,1 ± 0,39*
підколінний		
Абсолютна маса, г	0,1 ± 0,03	0,2 ± 0,03*
Довжина, см	0,6 ± 0,11	1,0 ± 0,15*
Ширина, см	0,5 ± 0,09	0,8 ± 0,08*

Середні розміри із досліджених соматичних вузлів має поверхневий шийний. У 6-місячних тварин цей орган овальний, блідо-сірого кольору. Абсолютна маса складає $0,3 \pm 0,03$ г, довжина $1,3 \pm 0,11$ см, ширина – $0,8 \pm 0,10$ см. До 12-місячного віку поверхневий шийний лімфовузол у американської норки стає витягнуто-овальним (рис. 2), а його абсолютна маса достовірно збільшується на 33,3 %, а довжина – на 46 % (див. табл. 2).

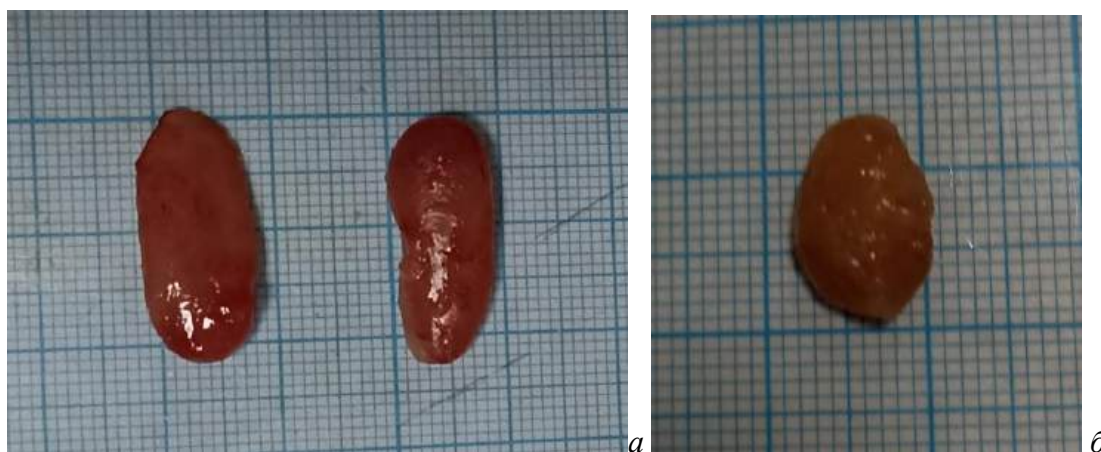


Рис. 2. Соматичні лімфатичні вузли 12-місячної американської норки (*Mustela vison*): а – поверхневий шийний, б – підколінний. Макропрепарат.

Підколінний лімфатичний вузол американської норки 6-місячного віку має мінімальні морфометричні показники серед досліджених лімфатичних вузлів. Він має округлу форму, яка не змінюється по досягненню тваринами 12-місячного віку, проте маса, довжина і ширина органу достовірно зростають (див. табл. 2). Так абсолютна маса збільшилася вдвічі, довжина на 66,7 %, ширина – на 60 %.

Із вісцеральних лімфатичних вузлів ми досліджували лімфатичний вузол порожньої кишки (найбільший) і краніальний середостінний. Лімфатичний вузол порожньої кишки, лежить із судинно-нервовими пучками на брижовому краю кишки. Краніальний середостінний лімфатичний вузол розміщений між краніальною порожнистою веною та трахеєю і забезпечує фільтрацію лімфи з органів грудної порожнини (Lieschova & Ternovoi, 2023).

У тварин 6-місячного віку лімфатичний вузол порожньої кишки округлої форми, має абсолютну масу $0,3 \pm 0,03$ г, довжину $1,3 \pm 0,11$ см, ширину – $0,8 \pm 0,10$ см. А абсолютна маса краніального середостінного – не перевищує $0,4 \pm 0,10$ г, при $1,8 \pm 0,19$ см довжини і $0,8 \pm 0,17$ см ширини (табл. 3).

Таблиця 3.

Морфометричні показники деяких вісцеральних лімфатичних вузлів американської норки (*Mustela vison*) ($\bar{x} \pm SD$, n = 12)

Показник	Вікові групи тварин	
	6-місячні	12-місячні
порожньої кишки		
Абсолютна маса, г	$0,3 \pm 0,03$	$0,4 \pm 0,20^*$
Довжина, см	$1,3 \pm 0,11$	$1,9 \pm 0,19^*$
Ширина, см	$0,8 \pm 0,10$	$0,9 \pm 0,30$
краніальний середостінний		
Абсолютна маса, г	$0,4 \pm 0,10$	$0,5 \pm 0,16^*$
Довжина, см	$1,8 \pm 0,19$	$1,9 \pm 0,45^*$
Ширина, см	$0,8 \pm 0,17$	$1,1 \pm 0,39^*$

По досягненню 12-місячного віку тварин зафіксовано збільшення морфометричних параметрів обох вузлів. Зокрема, абсолютна маса лімфовузла порожньої кишки зросла на 33,3 %, довжини на 46 %, порівняно з 6-місячними тваринами. Краніальний середостінний вузол також демонстрував збільшення в абсолютній масі на 25 %, ширини – на 37 %, і довжини – лише на 5 % (див. табл. 3).

Використання розміру селезінки, як показника імунологічної активності було поширеним, особливо серед птахів (Møller et al., 1998, 2002) та ссавців (Cowan et al., 2009), з припущенням, що селезінка більших розмірів виробляє та зберігає більше лімфоцитів, ніж

менша селезінка (Nunn, 2002). Проте також відомо, що розміри селезінки, залежать і від профілюючої функції, яку виконує орган у певний віковий період. Так відомо, що селезінка ссавців функціонально проявляє захисну, депонуючу, кровотворну, лімфопоетичну, імунологічну і гемодинамічну активність, але вона по різному проявляється залежно від виду тварин. У хижаків, зокрема собаки, селезінка виконує переважно депонуючу функцію і в меншому ступені захисну (Haley, 2017).

Отримані нами результати показують зміну морфометричних параметрів селезінки у американської норки (*Mustela vison*) залежно від віку тварин. Виявлено, що з віком селезінка стає меншою та легшою. Цей факт зменшення абсолютної маси селезінки у американської норки (*Mustela vison*) з віком може бути пов'язаний зі зниженням депонування крові, проте для підтвердження цього необхідні подальші гістологічні дослідження.

Результати морфометричних вимірів соматичних лімфатичних вузлів американської норки у різні вікові періоди свідчать про збільшення їх абсолютних показників, що в цілому відповідає загальнобіологічним правилам. Порівнюючи результати вимірювання вузлів 6- і 12-місячних особин, виявлено статистично значуще збільшення абсолютної маси та розмірів усіх вивчених вузлів, за винятком ширини поверхневого шийного, де різниця не є статистично значущою. Такі ж закономірності виявлені і в вісцеральних лімфатичних вузлах. Їх абсолютна маса і макроморфометричні показники достовірно вищі у старших особин (12-місячні), порівняно із 6-місячними.

Отримані результати можуть свідчити про високу активність лімфоїдної системи у дорослих особин, а також на зміну функціонування цих органів з віком. Зокрема, збільшення маси й розмірів лімфатичних вузлів може бути пов'язане зі зростанням активності імунної системи та потребами організму у підтримці його функцій з віком. Такі дані можуть відігравати важливу роль у розумінні фізіології та патології імунної системи цих тварин і в подальших наукових дослідженнях.

Висновки. Селезінка і лімфатичні вузли американської норки (*Mustela vison*) упродовж першого року життя є сформованими органами зі сталою формою і чітким топографічним розміщенням, що не змінюється з віком. У 6-місячних особин селезінка має витягнуту форму, темно-червоний колір і максимальні морфометричні параметри, а до кінця першого року життя її абсолютна маса знижується. Серед соматичних лімфатичних вузлів тварин 6-місячного віку максимальні морфометричні параметри має нижньощелепний і поверхневий шийний, а мінімальні – підколінний, серед вісцеральних найбільший краніальний середостінний. До 12-місячного віку усі досліджені лімфатичні вузли помітно збільшуються в розмірах, як за показниками абсолютної маси, так і за лінійними промірами. Це може вказувати на зростаючу активність імунної системи протягом першого року життя.

Дослідження виконано в межах теми кафедри анатомії, гістології і патоморфології тварин Дніпровського державного аграрно-економічного університету «Закономірності морфогенезу та структура органів гемо- і лімфопоезу тварин у нормі, патології та за впливу екзогенних чинників», № 0121U109890.

References

1. Abe, M., Takehana, K., Iwasa, K., & Hiraga, T. (1989). Scanning electron microscopic studies on the red pulp of the mink spleen. *The Japanese Journal of Veterinary Science*, 51(4), 775–791. <https://doi.org/10.1292/jvms1939.51.775>
2. Baranowski, P., & Zuk, K. (2019). Morphometric Traits of the Heart in Standard and Mutational Colour Variants of American Mink (*Neovison vison*). *International Journal of Morphology*, 37(2), 757–765. <https://doi.org/10.4067/s0717-95022019000200757>

3. Baranowski, P., & Żuk, K. (2021). Morphometric traits of selected heart veins of standard and mutational colour variants of American mink (*Neovison vison*). *Acta Scientiarum Polonorum Zootechnica*, 19(3), 53–62. <https://doi.org/10.21005/asp.2020.19.3.07>
4. Cesta, M. F. (2006). Normal Structure, Function, and Histology of the Spleen. *Toxicologic Pathology*, 34(5), 455–465. <https://doi.org/10.1080/01926230600867743>
5. Corbin, E., Vicente, J., Martin-Hernando, M. P., Acevedo, P., Pérez-Rodríguez, L., & Gortazar, C. (2007). Spleen mass as a measure of immune strength in mammals. *Mammal Review*, 38(1), 108–115. <https://doi.org/10.1111/j.1365-2907.2007.00112.x>
6. Cowan, K. M., Shutler, D., Herman, T. B., & Stewart, D. T. (2009). Splenic mass of masked shrews, *Sorex cinereus*, in relation to body mass, sex, age, day of the year, and bladder nematode, *Liniscus (Capillaria) maseri*, Infection. *Journal of Parasitology*, 95(1), 228–230. <https://doi.org/10.1645/ge-1566.1>
7. Gurko E. (2021). Dynamics of growth and development of young mink. *Agrarian Bulletin of the Black Sea Littoral*, 98, 80–85. doi: 10.37000/abbsl.2021.98.13
8. Haley, P. J. (2017). The lymphoid system: a review of species differences. *Journal of Toxicologic Pathology*, 30(2), 111–123. <https://doi.org/10.1293/tox.2016-0075>
9. Harding, L. E., Harris, M. L., Stephen, C. R., & Elliott, J. E. (1999). Reproductive and morphological condition of wild mink (*Mustela vison*) and River Otters (*Lutra canadensis*) in relation to chlorinated hydrocarbon contamination. *Environmental Health Perspectives*, 107(2), 141. <https://doi.org/10.2307/3434371>
10. Kizhina, A., Ilyukha, V., & Rossinskaya, R. (2023). The effect of vitamin C on blood lymphocytes of american mink (*Neovison Vison*): variation with sex and genotype. *Brazilian Archives of Biology and Technology*, 66. <https://doi.org/10.1590/1678-4324-2023210340>
11. Kruska, D. (1993). Evidence of decrease in brain size in Ranch Mink (*Mustela vison*), during subadult postnatal ontogenesis. *Brain, Behavior and Evolution*, 41(6), 303–315. <https://doi.org/10.1159/000113851>
12. Kruska, D. C. T., & Sidorovich, V. E. (2003). Comparative allometric skull morphometrics in mink (*Mustela vison* Schreber, 1777) of Canadian and Belarus origin; taxonomic status. *Mammalian Biology*, 68(5), 257–276. <https://doi.org/10.1078/1616-5047-00095>
13. Lieshchova, M. O., & Ternovoi, O. V. (2023). Osoblyvosti topografii i makrostruktury peryferychnykh orhaniv hemo- i limfopoezu amerykanskoi norky (*Mustela vison*). *Aktualni aspekty rozvytku veterynarnoi medytsyny v umovakh yevrointehratsii* : mat. mizhnar. nauk.-prakt. konf., 14–15 veresnia 2023 r. Odesa, 2023, 134–136.
14. McConnell, S. K., & LeVay, S. (1986). Anatomical organization of the visual system of the mink, *Mustela vison*. *Journal of Comparative Neurology*, 250(1), 109–132. Portico. <https://doi.org/10.1002/cne.902500110>
15. Milanovic, V., Mrvic, V., Teodorovic, V., Milosavljevic, P., Prokic, B., & Avdic, R. (2013). Morphology investigation of the mink's brain (*Mustela vison*). *Acta Veterinaria (Beograd)*, 63(2–3), 337–345. <https://doi.org/10.2298/avb1303337m>
16. Møller, A. P., Christe, Ph., Erritzøe, J., Mavarez, J., Moller, A. P., & Erritzoe, J. (1998). Condition, disease and immune defence. *Oikos*, 83(2), 301. <https://doi.org/10.2307/3546841>
17. Møller, A. P., & Erritzøe, J. (2002). Coevolution of host immune defence and parasite-induced mortality: relative spleen size and mortality in altricial birds. *Oikos*, 99(1), 95–100. Portico. <https://doi.org/10.1034/j.1600-0706.2002.990110.x>
18. Myroshnychenko I. I., & Lieshchova M. A. (2022). Topography and dynamics of spleen and lymph nodes' morphometric parameters in rabbits. *Theoretical and Applied Veterinary Medicine*, 10(3). P. 21–26.
19. Nowakowicz-Dębek, B., Zoń, A., Jakubczak, A., & Wnuk, W. (2015). Chosen blood biochemical parameters in free-living wild and farmed minks, foxes and raccoon dogs. *Veterinarija ir Zootechnika*, 70(92), 48–52.

20. Nunn, C. L. (2002). A comparative study of leukocyte counts and disease risk in primates. *Evolution*, 56(1), 177. [https://doi.org/10.1554/0014-3820\(2002\)056\[0177:acsolc\]2.0.co;2](https://doi.org/10.1554/0014-3820(2002)056[0177:acsolc]2.0.co;2)
21. Panfilov, A. B., & Pestova, I. V. (2020). Lymphoid tissue pattern in the walls of small and large intestines in American mink (*Neovison vison*). *Medical Immunology*, 22(1), 153–156. <https://doi.org/10.15789/1563-0625-ltp-1811>
22. Panikar, I. I., Horalskyi, L. P., & Kolesnik, N. L. (2015). Morfolohiia ta imunohistokhimiia orhaniv imunohenezu svynei u period postnatalnoi adaptatsii. Monohrafiia [Morphology and immunohistochemistry of the bodies of the immunogenesis of pigs in the period postnatal adaptation. Monograph]. SPD Hlazunov, Poltava (in Ukrainian).
23. Schulte-Hostedde, A. I., & Elsasser, S. C. (2011). Spleen mass, body condition, and parasite load in male American mink (*Neovison vison*). *Journal of Mammalogy*, 92(1), 221–226. <https://doi.org/10.1644/10-mamm-a-020.1>
24. Sidorovich, V., Kruuk, H., & Macdonald, D. W. (1999). Body size, and interactions between European and American mink (*Mustela lutreola* and *M. vison*) in Eastern Europe. *Journal of Zoology*, 248(4), 521–527. Portico. <https://doi.org/10.1111/j.1469-7998.1999.tb01051.x>
25. Sørensen, K., Koops, W. J., & Grossman, M. (2003). Size allometry in mink (*Mustela vison*) selected for feed efficiency. *Acta Agriculturae Scandinavica, Section A — Animal Science*, 53(1), 51–57. <https://doi.org/10.1080/09064700310002044>
26. Stevens, R. T., & Kennedy, M. L. (2006). Geographic variation in body size of American mink (*Mustela vison*). *Mammalia*, 70(1–2). <https://doi.org/10.1515/mamm.2006.018>
27. Stevens, R. T., Kennedy, M. L., & Kelley, V. R. (2005). Genetic structure of American mink (*Mustela vison*) populations. *The Southwestern Naturalist*, 50(3), 350–355. [https://doi.org/10.1894/0038-4909\(2005\)050\[0350:gsoamm\]2.0.co;2](https://doi.org/10.1894/0038-4909(2005)050[0350:gsoamm]2.0.co;2)
28. Taraska, M., Sulik, M., & Lasota, B. (2016). Comparison of the craniometric parameters of wild and farm American mink (*Mustela vison*). *Folia Morphologica*, 75(2), 251–256. <https://doi.org/10.5603/fm.a2015.0092>
29. Tamlin, A. L., Bowman, J., & Hackett, D. F. (2009). Separating wild from domestic american mink neovison vison based on skull morphometries. *Wildlife Biology*, 15(3), 266–277. Portico. <https://doi.org/10.2981/08-004>
30. Willard-Mack, C. L. (2006). Normal structure, function, and histology of lymph nodes. *Toxicologic Pathology*, 34(5), 409–424.
31. Whitman, J. S. (2003). Age structure differences in American Mink, *Mustela vison*, populations under varying harvest regimes. *The Canadian Field-Naturalist*, 117(1), 35–38. <https://doi.org/10.5962/p.353855>
32. Yoshimura, K., Fukue, Y., Kishimoto, R., Shindo, J., & Kageyama, I. (2014). Comparative morphology of the lingual papillae and their connective tissue cores in the tongue of the american mink, *Neovison vison*. *Zoological Science*, 31(5), 292–299. <https://doi.org/10.2108/zs130214>
33. Zemlyanitskaya, E. I., Rasputina, O. V., Naumkin, I. V., Trapezov, O. V., & Sysoeva, E. A. (2021). Anatomy and histology of the thymus of American mink genotypes Standard, Sapphire, Lavander in the early postnatal period of ontogenesis. *Bulletin of NSAU*, 3, 82–96. <https://doi.org/10.31677/2072-6724-2021-60-3-82-96>
34. Zuberogoitia, I., Zabala, J., & Martínez, J. A. (2006). Diurnal activity and observations of the hunting and ranging behaviour of the American mink (*Mustela vison*). *Mammalia*, 70(3/4). <https://doi.org/10.1515/mamm.2006.046>
35. Zhang, L., Hua, Y., & Wei, S. (2021). High genetic diversity of an invasive alien species: comparison between fur-farmed and feral american mink (*Neovison vison*) in China. *Animals*, 11(2), 472. <https://doi.org/10.3390/ani11020472>