

Міністерство освіти і науки України  
Державний біотехнологічний університет  
Інститут ветеринарної медицини та тваринництва  
Факультет ветеринарної медицини

*Кафедра нормальної та патологічної морфології*

*Куц М. М., Мірошнікова О. С.,  
Фесенко І. А., Бирка О. В.*

# **АНАТОМІЯ – ЕКВІВАЛЕНТ ЖИВОМУ**

**МЕТОДИЧНИЙ ПОСІБНИК З ТОПОГРАФІЧНОЇ АНАТОМІЇ ДЛЯ ПРОВЕДЕННЯ  
НАВЧАЛЬНОЇ ПРАКТИКИ СТУДЕНТІВ 1 КУРСУ ЗІ СПЕЦІАЛЬНОСТІ  
211-ВЕТЕРИНАРНА МЕДИЦИНА**

**Харків, 2023**

УДК 636:611.9(075)

Г 67

**Анатомія – еквівалент живому. Методичний посібник з топографічної анатомії для проведення навчальної практики студентів 1-го курсу зі спеціальності 211-Ветеринарна медицина / Кущ М. М., Мірошнікова О. С., Фесенко І. А., Бирка О. В. Харків, 2023. 44 с.**

Рецензенти:

**Боровков С. Б.** кандидат ветеринарних наук, доцент кафедри внутрішніх хвороб і клінічної діагностики тварин

**Жигалова О. Є.** кандидат ветеринарних наук, доцент кафедри нормальної та патологічної морфології

Затверджено

Рішенням Науково-методичної комісії факультету ветеринарної медицини ДБТУ

Протокол № 4 від 25.06.2023 р.

Відповідальний за випуск: т.в.о. декана факультету ветеринарної медицини Цимерман О.О.

© Державний біотехнологічний університет

© Колектив авторів

Те, що ми знаємо – обмежене, а  
те, чого не знаємо – нескінченне.  
П. Лаплас

## **МЕТА навчальної практики**

Метою навчальної практики з анатомії свійських тварин є закріплення теоретичних знань, а також прикладних навичок, набутих на практичних заняттях при вивченні анатомічних препаратів.

## **ЗАДАЧІ навчальної практики**

1. Виробити тривкі практичні навички визначення ділянок тіла і знаходження статей тварин в межах голови, шії, тулуба та кінцівок.
2. Навчитися знаходити кісткові орієнтири, суглоби; визначати проекцію на шкіру окремих нутрощів, важливих нервів та судин, а також інші деталі будови тварини, які можуть стати базою для надбання професійних умінь.

## **ПРАВИЛА ФІКСАЦІЇ ТА БЕЗПЕКИ РОБОТИ З ТВАРИНАМИ**

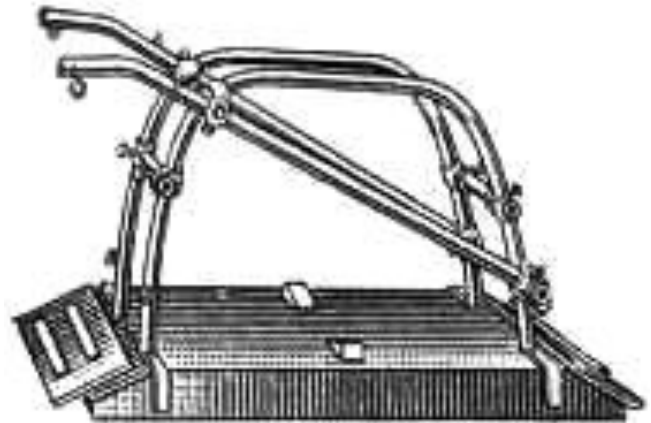
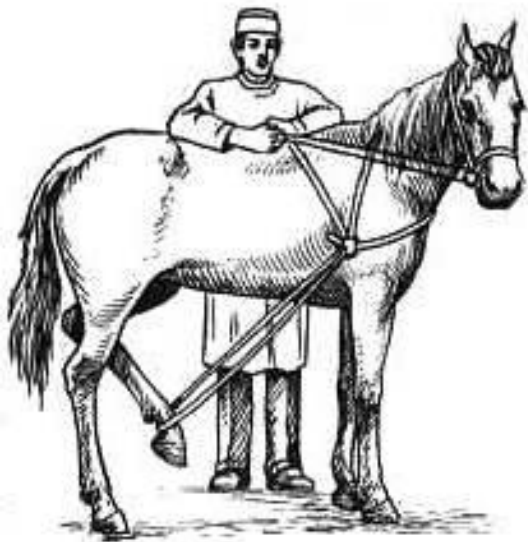
**Об'єкти вивчення:** велика рогата худоба, коні, свині, вівці, собаки.

З тваринами слід поводитися твердо, спокійно, упевнено і ласкаво. При виборі способу фіксації тварини необхідно ураховувати видові особливості поведінкових реакцій, а також індивідуальних звичок і характеру.

До **коня**, для дослідження, підходять спереду або збоку і ласкаво окликають. Лівою рукою беруть коня за недоуздок, а правою долонею помірно плескають в ділянці шії, холки.

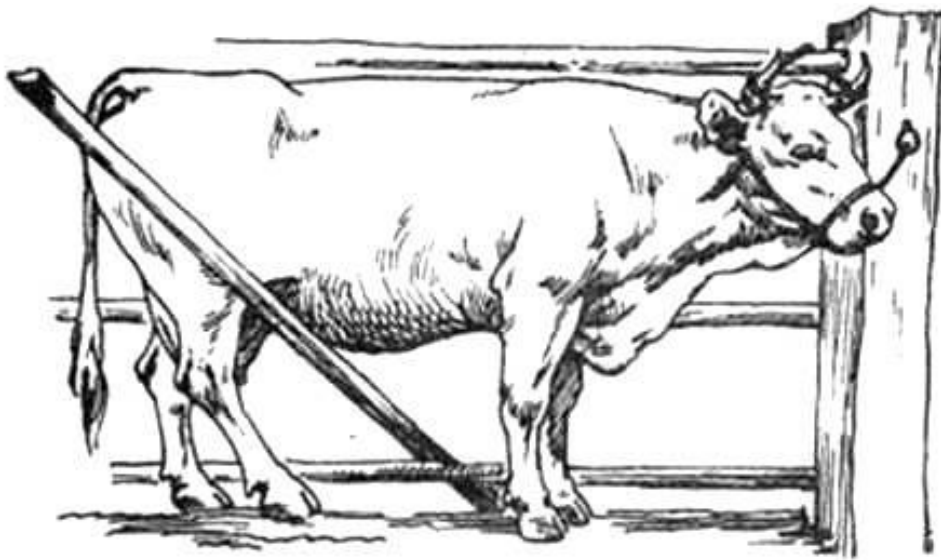
Таким чином, налагоджують контакт з твариною за участю тактильних аналізаторів, як дослідника, так і тварини. Підходити до коня ззаду заборонено.

Фіксація коней можлива до конов'язі або у спеціальному станку. У передбачуваних випадках на верхню губу тварини накладають закрутку на нетривалий час.



**Фіксаційний станок Віноградова**

Велику рогату худобу фіксують у станку, до конов'язі або до стовпа.



**Фіксація корови до конов'язі**

При обстеженні корови (теляти) слід застерігатися від можливих бічних ударів тазовою кінцівкою або рогами.

Прив'язану тварину тримають за роги, стоячі біля шиї та повертаючи її голову у бік дослідника. У виняткових випадках утримують голову тварини носовими щипцями, якими здавлюють передню частину носової перетинки.

Бугая тримають за водило, яке прикріплене до приборкувального кільця, вставленого у носову перетинку.

**Овець і кіз** тримають за роги та шию, або валять на підлогу (грунт).

По відношенню до **свиней** не рекомендовано застосовувати силові прийоми фіксації. Голову свині можна прив'язати до стовпа мотузкою, закріпленою на верхній щелепі. Свиней рекомендують обстежувати після годівлі, підходять збоку або ззаду, чухають спину, боки, живіт тварини.

Для обстеження **собак** застосовують спеціальні станки, але частіше, з метою запобігання укусів, щелепи тварини затискають шворкою або бинтом. Спочатку роблять вузол під щелепами, а потім кінці бинта зав'язують за вухами на потилиці бантиком, який легко розв'язати.

## **ПРАВИЛА РОБОТИ СТУДЕНТІВ З ТВАРИНАМИ ПІД ЧАС НАВЧАЛЬНОЇ ПРАКТИКИ З АНАТОМІЇ**

На період проведення заняття (5 годин) викладач призначає чергових студентів – 2-3 чоловіка. Чергові студенти приводять тварину до місця проведення заняття і несуть відповідальність за годівлю і поїння тварини.

Студенти заводять тварину у станок і фіксують її голову до перетинки. Один черговий постійно знаходиться поблизу голови тварини і контролює її рухи. Інші студенти групи – дослідники.

Студент-дослідник підходить до корови (коня) тільки спереду або збоку (тварина повинна бачити людину). Студент

стає обличчям до голови тварини, наприклад ліворуч. Правою рукою дослідник плескає тварину в ділянці холки, а лівою рукою визначає той чи інший кістковий орієнтир, що знаходиться в межах краніальної частини тіла (шиї, холки, спини, реберної стінки). При визначенні кісткових орієнтирів на грудній кінцівці права долоня дослідника залишається на холці, а ліва рука, поплескуючи кінцівку тварини в ділянці плеча, передпліччя, сягає додаткової кістки зап'ястка (як приклад).

При пальпації орієнтирів на голові тварини, черговий студент повинен бути надзвичайно уважним і у будь-яку мить попередити рухи тварини, міцно фіксуючи голову за роги. Обережним треба бути і досліднику.

При визначенні кісткових орієнтирів на каудальній частині тіла (поперек, круп, тазова кінцівка, вентральна черевна стінка тощо) дослідник стоїть спиною до голови тварини. Його долоня лівої руки знаходиться на попереку тварини, а правою рукою студент визначає кісткові орієнтири (поперечно-реберні відростки поперекових хребців, як приклад).

Послідовність визначення орієнтирів на тазовій кінцівці. Черговий студент (другий, тому що перший біля голови тварини) відводить хвіст тварини у протилежний від дослідника бік, дотримуючись правил. Дослідник постійно контактує долонею лівої руки з попереком або крупом тварини. Завдяки цьому студент відчуває усі рухи тварини і може їх контролювати. Поплескуючи долонею правої руки по тазовій кінцівці тварини, дослідник досягає шуканого кісткового орієнтиру – надколінка, п'яткової кістки, та будь-якої іншої структури.

Примітка: при необхідності підійти до тварини ззаду, слід гучно і доброзичливо звернутися до неї. Тварина повинна вас почути.

**Питання:**

До великої рогатої худоби і коня заборонено підходити ззаду, це пов'язано з будовою кульшового суглоба. Що слугує передумовою можливих бічних рухів тазової кінцівки?

## СОМАТИЧНА ГРУПА СИСТЕМ

**Тема: КІСТКОВІ ОРІЄНТИРИ  
ДІЛЯНКИ ТІЛА**

**Мета заняття.** Навчитися визначати та відчувати на дотик через шкіру тварини елементи скульптури кісток, які є кістковими орієнтирами.

**Завдання I.** Кісткові орієнтири та суглоби голови, шії, тулуба.

Для реалізації завдання *необхідно знати:*

1. Визначення поняття «скелет», «кістяк»
2. Поділ скелету, анатомічну послідовність розташування кісток, суглобів; зв'язки осьового відділу

На голові пальпацією визначити такі елементи черепа – надочноямкові отвори, потиличний гребінь, рогові відростки лобових кісток, лицевий гребінь (щічний горбок у великої рогатої худоби), носо-щелепну вирізку, кут нижньої щелепи, судинну вирізку, кісткову орбіту, висково-нижньощелепний суглоб. На верхній щелепі пропальпувати підочноямковий отвір, на нижній – підборідний.

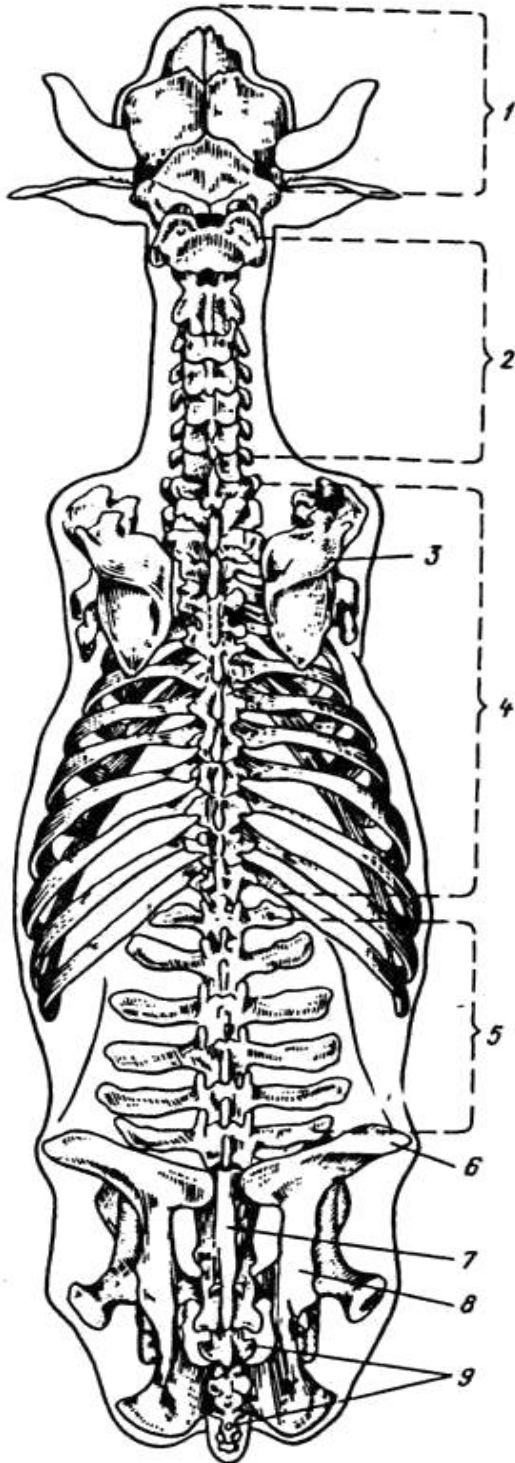
**Питання:**

1. Які з зазначених кісткових елементів є орієнтирами поділу голови на відділи, місцями проведення блоkad нервів голови та визначення пульсу у великих тварин?

2. Характеристика суглобів голови та закономірності їх будови.
3. З чим пов'язана наявність суглобового диску у висково-нижньощелепному суглобі?

В ділянці шиї провести пальпацію і визначити крила атланта, поперечно-реберні відростки шийних хребців, канатик каркової зв'язки. З'ясувати точки кріплення канатика і позначити їх на живому об'єкті. Доцільно виділити ділянку потилично-атлантного та атлanto-осьового суглобів.

Дати їм характеристику за будовою, видами рухів та формою суглобової поверхні.



**Скелет великої рогатої худоби  
(вигляд зверху)**

- 1 – череп
- 2 – шийний відділ хребта
- 3 – лопатка
- 4 – грудний відділ хребта
- 5 – поперековий відділ
- 6 – маклак
- 7 – крижова кістка
- 8 – кістка таза
- 9 – хвостові хребці



В ділянці холки, спини, попереку, крижа і хвоста пальпацією визначити остисті відростки хребців, звернути особливу увагу на міжостисті проміжки, що знаходяться між останнім поперековим хребцем і крижовою кісткою та 1-м і 2-м хвостовими хребцями (вони більш широкі).

Означити вільні кінці поперечно-реберних відростків кожного поперекового хребця.

Кістковими елементами грудної клітки є грудні хребці, ребра і груднина. Необхідно навчитися визначати проекцію ребер на грудну стінку і номери сегментів, підрахунок яких ведуть у зворотному порядку від останнього ребра. Визначити проекцію реберної дуги і її складових.

### ***Питання:***

1. Визначити суглоби осьового скелета на живому об'єкті та дати їм характеристику.
2. Як з'єднані хребці у різних відділах хребта? Що спільного, чим відрізняються?
3. Вільні кінці поперечно-реберних відростків поперекових хребців слугують кістковими орієнтирами яких нервів поперекового сплетіння?

***Завдання II.*** Кісткові орієнтири, суглоби та основні зв'язки периферичного скелету.

Для реалізації завдання *необхідно знати:*

1. Поділ кінцівок на відділи та ланки
2. Природне розташування кісток кінцівок
3. Типи з'єднання кісток кінцівок
4. Суглоби грудної і тазової кінцівок

**A.** Нанести крейдою на шкіру тварини проекцію кісток грудної кінцівки.

На лопатці прощупати основу, краніальний і каудальний кути, ость, акроміон. З'ясувати межі передостної та заостної ямок, суглобового кута.

На плечовій кістці пропальпувати більший горбок, визначити розташування гребеня більшого горбка.

На проекції кісток передпліччя виділити ліктьовий відросток з горбком ліктьового відростка.

В ділянці кисті на шкіру крейдою нанести проекцію кісток зап'ястка (зокрема додаткової кістки зап'ястка), п'ястка, путової та вінцевої кісток.

Кісткові орієнтири допоможуть визначити розташування суглобів.

Для ділянки плечового суглоба кістковим орієнтиром слугує більший горбок плечової кістки. Кістковим орієнтиром ліктьового суглоба – ліктьовий відросток однойменної кістки. Ділянку зап'ясткового суглоба визначають пальпацією додаткової кістки зап'ястка. Дати характеристику кожному суглобу і означити на живому об'єкті.

### ***Питання:***

1. Дайте визначення ланкам грудної кінцівки.
2. Зазначити синостози на грудній кінцівці.
3. Визначити складні суглоби грудної кінцівки.
4. Який суглоб грудної кінцівки відносять до комбінованих та з чим це пов'язано?
5. У яких тварин суглобів на грудній кінцівці більше, ніж у інших (скільки їх узагалі)?

**Б.** На шкіру нанести проекцію кісток тазової кінцівки.

В ділянці тазового поясу визначити проекцію розташування клубової, сідничої та лобкової кісток, як складових кістки таза. Проекцію кістки таза позначити умовною лінією, що проходить через маклак, сідничий горб та більший вертлюг стегнової кістки.

Крейдою на шкіру нанести проекцію маклака, крижового та сідничого горбів, сідничої дуги, крила клубової кістки.

В ділянці стегна окреслити більший вертлюг стегнової кістки та надколінок. На шкіру гомілки нанести проекцію великогомілкової кістки та пропальпувати її краніальний край (гребінь). Означити проекцію малоомілкової кістки.

В ділянці стопи визначити розташування кісток заплесна (зокрема п'яткову кістку), кісток плесна і пальців.

Визначити топографію і дати характеристику суглобам тазової кінцівки.

Ділянку крижово-клубового суглоба визначають шляхом пальпації крижового горбка кістки таза. Кульшовий суглоб знаходять пальпацією більшого вертлюга стегнової кістки. Кістковий орієнтир колінного суглоба – надколінок, а скакального – п'ятова кістка.

### ***Питання:***

1. Зазначити синостози на тазовій кінцівці і окреслити їх на живому об'єкті.
2. Які поверхні розрізняють на тазовій кінцівці? Чи є різниця у назвах поверхонь на грудній кінцівці?
3. Визначити суглобові кути на кінцівках. Чи відповідають напрямки суглобових кутів на грудній і тазовій кінцівках?
4. У чому полягають закономірності будови та розташування зв'язкового апарату суглобів кінцівок?

### ***Завдання III. Ділянки тіла.***

Для реалізації завдання *необхідно знати:*

1. Визначення ділянок тіла та ланок кінцівок.

У тваринництві використовують поняття «статі тварини».

Статі – ділянки тіла тварини за якими оцінюють її статуру, відбиття порідних ознак, ступінь вікового і статевого розвитку; судять про здоров'я, продуктивність, плідність та племінні якості. Основою статей є кісткові і хрящові частини скелету та пов'язані з ними м'язи і допоміжні органи.

При визначенні ділянок тіла на живому об'єкті студент використовує кісткові орієнтири, а потім крейдою на шкірі тварини відмічає межі ділянки.

На голові тварини виділити мозковий і лицевий відділи, які розмежовані умовною лінією, що з'єднує надочноямкові (надорбітальні) отвори.

Шию поділити на дорсальну (каркову) та вентральну ділянки, межею між ними слугує лінія поперечно-реберних відростків шийних хребців.

При визначенні ділянок тулуба доцільно розглядати чотири його поверхні – дорсальну, вентральну, праву та ліву бічні.

На дорсальній поверхні тулуба в межах хребта знайти холку, спину, попереки, крижову ділянку і корінь хвоста.

На вентральній стінці тулуба визначити ділянки: передгруднинну, груднинну, мечоподібного хряща, пупкову та лобкову.

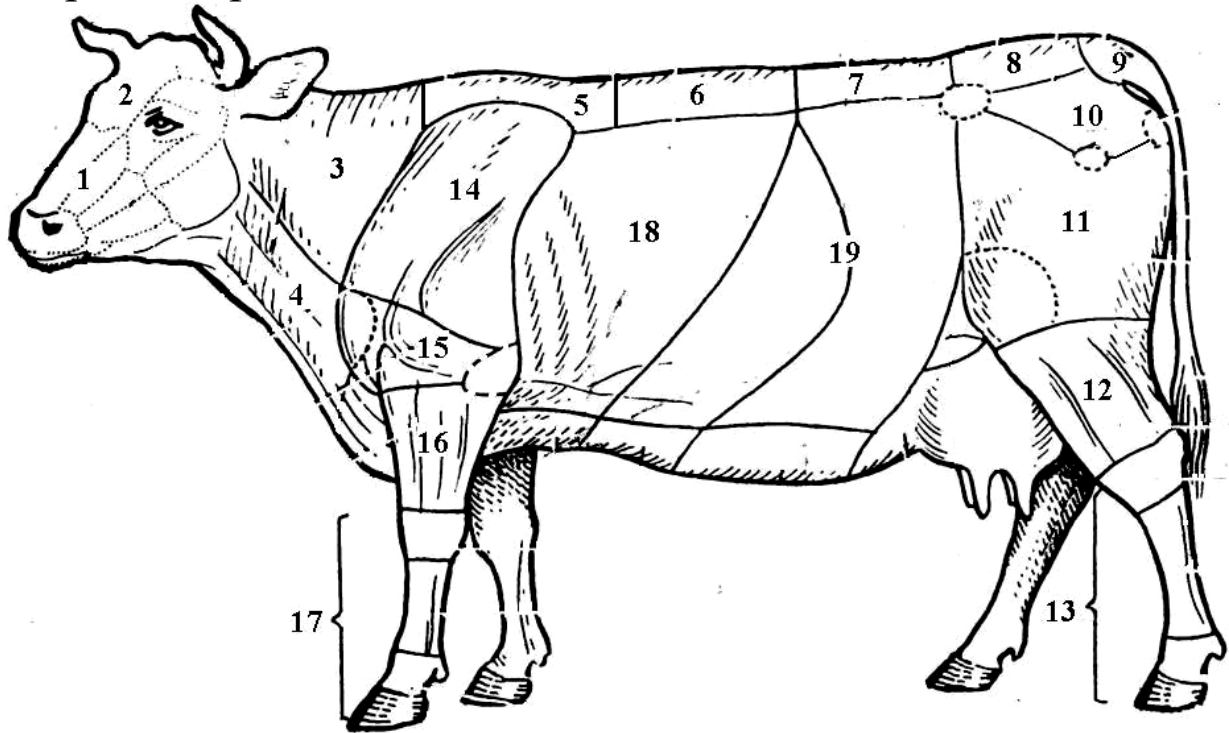
На бічній поверхні тулуба виділити грудну ділянку і черевний відділ, що має реберну частину черевної стінки та бічну черевну стінку.

### **Визначення окремих ділянок**

Холка – ділянка тулуба, що знаходиться між карковою ділянкою шиї та спиною, з боків обмежена плечовими поясами. Кістковою основою холки є остисті відростки перших семи-дев'яти грудних хребців. Латинська термінологія холки дослівно – «міжлопаткова ділянка» - regio interscapularis.

Спина – *dorsum* – ділянка тулуба, що знаходиться між холкою та попереком. Кістковою основою спини слугують грудні хребці (після 9-го).

Поперек – *lumbus* – ділянка тулуба, що лежить між спиною та ділянкою крижа. Його основу формують поперекові хребці.



**Ділянки тіла великої рогатої худоби**

*1 – лицевий відділ голови, 2 – мозковий відділ голови, 3 – дорсальна ділянка шиї (каркова ділянка), 4 – вентральна ділянка шиї, 5 – холка, 6 – спина, 7 – поперек, 8 – ділянка крижа, 9 – ділянка кореня хвоста, 10 – тазовий пояс, 11 – стегно, 12 – гомілка, 13 – стопа, 14 – плечовий пояс, 15 – плече, 16 – передпліччя, 17 – кисть, 18 – грудна стінка, 19 – черевна стінка.*

Кістковою основою бічних поверхонь тулуба є ребра, вони формують відповідні стінки грудної порожнини, та частково – черевної порожнини, тому бічні стінки черевної порожнини мають реберну частину і м'язово-фасціальну. Пупкова та лобкова ділянки вентральної стінки тулуба не мають кісткової основи.

На грудних і тазових кінцівках виділити два відділи – пояс та вільний відділ кінцівки.

Кожний з відділів має кісткову основу. Визначення ланок кінцівок є у підручнику «Соматична група систем».

У межах кінцівок виділяють також ділянки суглобів, що з'єднують окремі кісткові ланки.

### **Питання:**

1. Дайте визначення ділянкам тіла та окресліть їх на живому об'єкті
2. Сформулюйте визначення ланок кінцівок, як то «стегно», «плечовий пояс», «заплесно» та ін.. Зазначте їх на живому об'єкті.

### **Тема: ТОПОГРАФІЯ СКЕЛЕТНИХ М'ЯЗІВ і ОРГАНІВ ЗАГАЛЬНОГО ПОКРИВУ**

#### **Мета заняття.**

1. Визначення проекції на шкіру топографічних груп м'язів та їх допоміжних органів – фасцій, синовіальних сумок, піхв сухожилків.

2. Методами огляду і пальпації дослідити шкіру з урахуванням особливостей у різних видів тварин.

#### **Завдання I. Скелетні м'язи та їх допоміжні органи.**

Для реалізації завдання *необхідно знати*:

1. Класифікацію скелетних м'язів за функцією, зовнішньою та внутрішньою будовою, формою
2. Топографо-функціональні групи м'язів
3. Будову та функції фасцій
4. Закономірності будови та розташування синовіальних сумок і піхв сухожилків

За розташуванням розрізняють м'язи голови, тулуба, кінцівок. Серед *м'язів тулуба* виділяють м'язи плечового поясу, грудної клітки, живота, хребта та вентральні м'язи шиї.

Топографія і функція м'яза – дві взаємозалежні категорії. Так, м'яз, що знаходиться медіально по відношенню до суглоба, виконує функцію аддуктора. Проаналізуйте зв'язок цих категорій по відношенню до кожної топографічної групи м'язів.

М'язи *плечового поясу* виконують функції кріплення грудної кінцівки до тулуба, шиї і голови; утримують тулуб при зафіксованих на ґрунт грудних кінцівках, а деякі з них діють на потилично-атлантичний та плечовий суглоби. Перерахуйте м'язи цієї групи, з урахуванням функцій.

Використовуючи рисунки з підручника або атласу, нанести на шкіру тварини крейдою контури окремих м'язів усіх топографо-функціональних груп.

М'язи *грудної клітки* приймають участь у актах вдиху і видиху. Особливу увагу слід звернути на діафрагму. Означити місця кріплення м'язового відділу діафрагми (його поперекової, реберної, груднинної частин), а також спроектувати на грудну стінку сухожилковий центр. Визначити рівень скелетотопії отворів для аорти, стравоходу і каудальної порожнистої вени. Відомо, що діафрагма не лише найпотужніший інспіратор, а й природна межа між грудною і черевною порожнинами.

М'язи *живота* також приймають участь в актах вдиху і видиху, крім того підтримують органи черевної порожнини, забезпечують пресорну дію на нутрощі.

Необхідно відновити знання з питань:

- пошарова будова черевної стінки
- піхва прямого м'яза живота
- біла лінія
- пахвинний канал

М'язи *хребта* фіксують і закріплюють його, розгинають та згинають хребет. За розташуванням розрізняють дорсальні та вентральні м'язи хребта. На шкіру тварини слід нанести

проекцію найбільших із них – остистого, найдовшого, клубово-реберного м'язів.

М'язи *голови* поділяють на дві функціональні групи – жувальні і мимічні. Жувальні діють на висково-нижньощелепний суглоб. Провести спостереження за роботою м'язів тварини під час приймання корму.

Мимічні м'язи численні. Слід звернути увагу на дію колового м'яза рота, щічного, колового м'яза ока та інших.

*Вентральні м'язи шиї* формують бічні і вентральну стінки шийного вісцерального простору та обмежують яремну борозну. Методом пальпації визначити яремну борозну і яремну вену. Для цього, в задньо-нижній третині шиї затиснути вену, тоді у передньо-верхній частині вона буде чітко контурувати.

Кожна з перелічених груп в своєму складі має конкретні м'язи, необхідно згадати термінологію та визначити на тварині проекції їх розташування.

М'язи *кінцівок* діють на суглоби і формують контури окремих ланок.

Закономірності розташування м'язів по відношенню до суглоба:

1. М'яз діє на суглоб лише у випадку, якщо проходить через його вісь.
2. Екстензори знаходяться на верхівці суглобового кута.
3. Флексори – усередині суглобового кута.
4. Абдуктори – лежать латерально.
5. Аддуктори – медіально, по відношенню до суглоба.

На *грудній кінцівці* визначити суглоби і нанести проекцію м'язів, що лежать в межах кожної ланки і діють на певний (певні) суглоб.

Використовуючи рисунки з підручника нанести на шкіру тварини крейдою проекцію розташування синовіальних



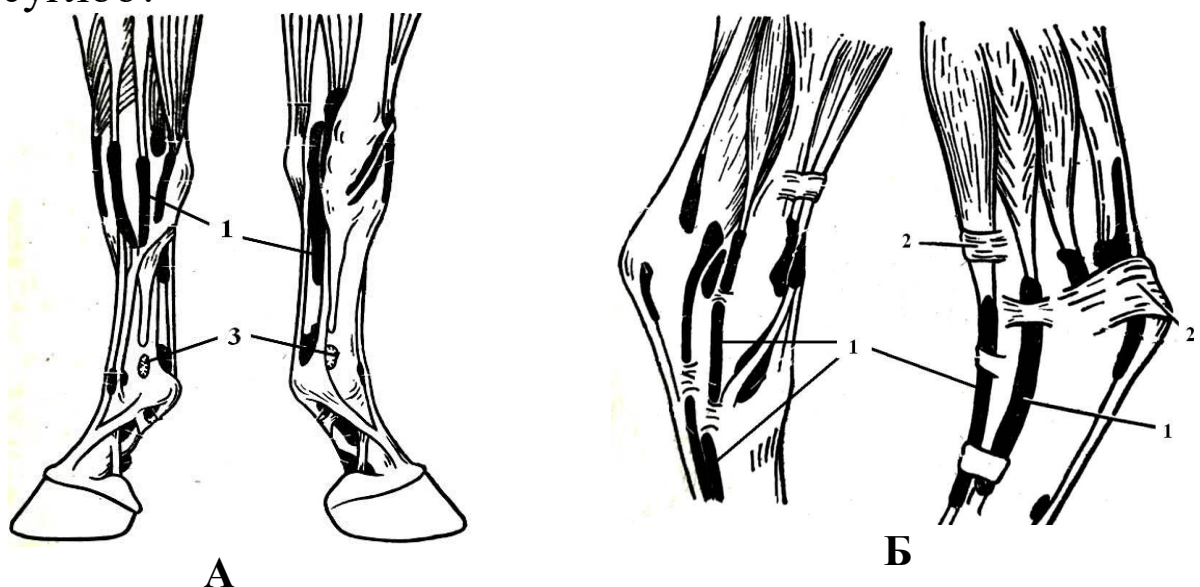
сумок. В ділянці зап'ясткового суглоба нанести проекцію розташування синовіальних піхв сухожилків.

М'язи *тазової кінцівки* діють на кульшовий, колінний, заплесновий (скакальний) та пальцеві суглоби. Більшість з них діють на декілька суглобів одночасно. По дорсальній поверхні кінцівки проходить м'яз, що діє на п'ять суглобів, а на каудальній і далі на плантарній поверхні лежать два м'язи, що діють на чотири суглоби. Визначте ці м'язи і нанесіть проекцію їх розташування на шкіру.

З'ясуйте, сухожилки яких м'язів утворюють загальний п'ятковий сухожилок (Ахіллесову п'яту) і визначте його на тварині.

### **Питання:**

1. Надколінок – сезамоподібна кістка, є частковим скостенінням сухожилку якого м'язу тазової кінцівки? Визначте місце розташування м'яза та з'ясуйте на скільки суглобів він діє і які допоміжні органи м'язової системи має.
2. Чому відсутні м'язи, що діють на клубово-крижовий суглоб?



### **Допоміжні органи м'язів на кінцівках коня**

А – в ділянці кисті, Б – в ділянці заплеснового суглоба

1 - синовіальні піхви сухожилків, 2 – поперечні зв'язки (потовщення фасції), 3 – синовіальні бурси.

На тазовій кінцівці коня знаходяться підсухожилкові, підзв'язкові та підфасціальні бурси. Визначте їх топографію та з'ясуйте значення цих утворів.

У ділянці скакального суглоба сухожилки м'язів оточені синовіальними піхвами, наведіть проєкції їх розташування на живому об'єкті.

## **Завдання II.** Шкіра та її доступні похідні

Для реалізації завдання *необхідно знати*:

1. Будову шкіри, її вікові та видові особливості
2. Рогові та залозисті похідні шкіри

Дослідження шкіри і її похідних у свійських тварин має важливе значення. Стан шкіри віддзеркалює гострі і хронічні процеси, що відбуваються в організмі тварини, їх можна виявити під час огляду тварини. Існує ряд змін у зовнішньому вигляді шкіри, які мають діагностичне значення. Наприклад, жовтяниця шкіри при хворобах печінки, випадіння волосся – при порушеннях метаболізму. Випадіння волосся загальне або локальне (алопеції) спостерігають у тварин при деяких хворобах – піроплазмозі великої рогатої худоби, інфекційній анемії коней та інших.

Специфічні зміни в шкірі зустрічаються при ящурі великої рогатої худоби, бешисі свиней, демодекозі.

## **Рогові похідні шкіри**

При огляді тварини насамперед звернути увагу на волосяний покрив. У здорової особини **в о л о с с я** гладке, блискуче, густе.

На тілі тварини розрізняють три типи волосся – покривне, довге та синуозне.

Покривне – застерігає тіло тварини від механічних, фізичних (УФП), термічних дій зовнішнього середовища та сприяє збереженню сталої температури тіла.

Довге волосся – порівняно товсте і грубе. Знаходиться у певних ділянках і формує у коня чубок, гриву, щітки, хвостовий жмут, у жуйних тварин – китицю хвоста. Визначте їх на живому об'єкті.

Синуозне (відчутне) волосся – товсте, корені його лежать глибоко у дермі і оточені нервовими закінченнями. Розташоване на губах, щоках, підборідді та навколо очей (на повіках).



**Синуозне волосся на голові тварин**

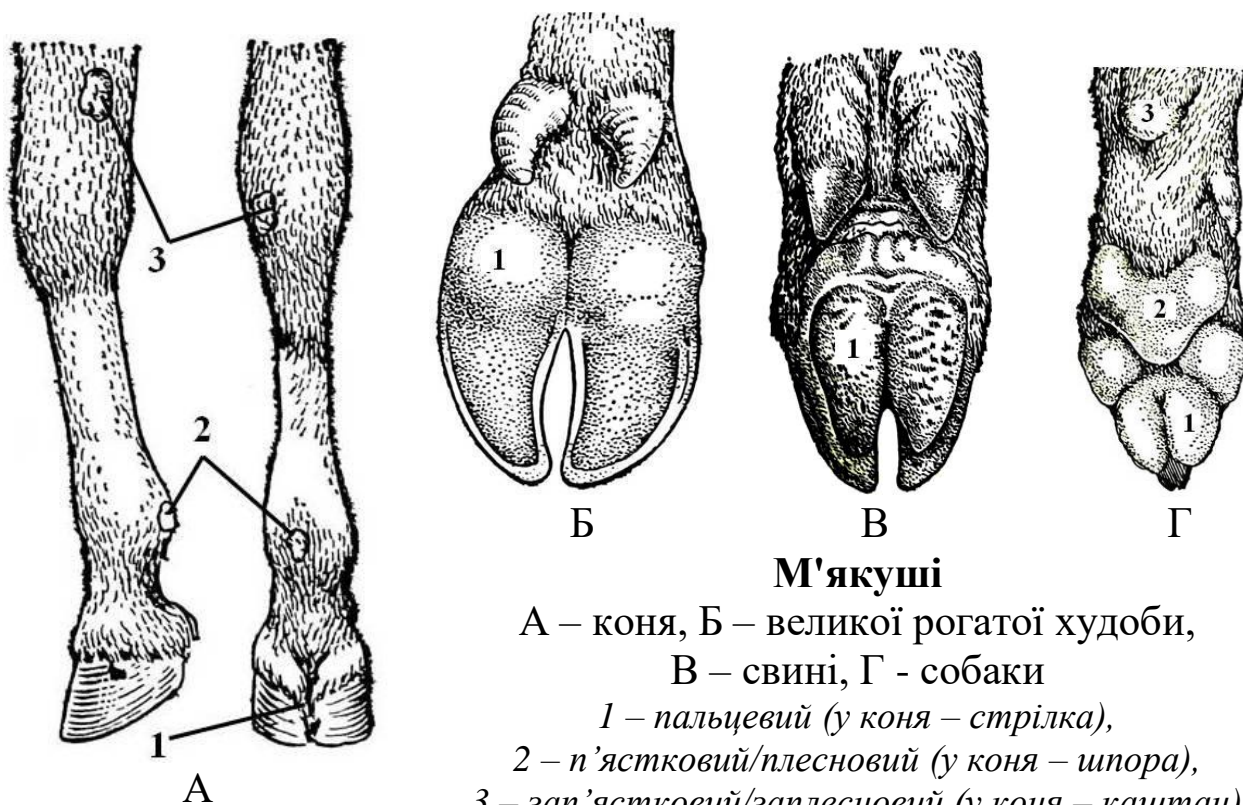
При огляді волосяного покриву зверніть увагу на товщину, міцність і еластичність волосся. Міцність перевіряють розтягуванням волосини, а еластичність – згинанням 1-2 волосин дугою, після чого відпускають один кінець. Еластичне волосся швидко набуває попереднього положення. При порушеннях обміну речовин волосся стає крихким і ламким.

Волосся розташоване на поверхні шкіри у певному порядку, утворюючи різноманітні лінійні та колові потоки. На тілі тварини знайти конвергуючі та дивергуючі потоки (за допомогою визначення слід звернутися до підручника).

Для визначення пружності шкіру зберіть рукою у складку і швидко відпустіть. Пружна і еластична шкіра відразу розправляється. Тонка і еластична шкіра притаманна швидкоаллюрним коням, тонкорунним вівцям.

У великої рогатої худоби шкіра утворює колінну складку, підгрудок і складки на задній поверхні вимені між якими розташоване «молочне дзеркало». Визначити їх на живому об'єкті.

М'якуші – безволосі, пружні ділянки шкіри, що розташовані в межах кисті і стопи, виконують функцію амортизації і дотику. Визначити топографію м'якушів у тварин з урахуванням видових особливостей.



### М'якуші

А – коня, Б – великої рогатої худоби,  
В – свині, Г – собаки

1 – пальцевий (у коня – стрілка),

2 – п'ястковий/плесновий (у коня – шпора),

3 – зап'ястковий/заплесновий (у коня – каштан)

Пальцевий орган у коня – це копито, у жуйних і свиней – ратиця, у собак – кіготь.

Для зручності і безпеки роботи необхідно взяти анатомічні препарати цих органів і вивчати паралельно з структурами на живому об'єкті.

На копиті коня означити облямівку, вінець, стінку, підошву і стрілку. На ратиці жуйних і свині визначити облямівку, вінець, стінку і підошву. На кігті собаки продемонструвати кігтьовий валик з кігтьовою борозною, стінку і підошву.

Р о г и жуйних являють собою видозмінену шкіру, яка оточує рогові відростки лобових кісток. За довжиною рогів визначають вік тварини – протягом перших 20 місяців життя теляти ріг збільшується на 10 мм щомісячно, плюс один місяць до появи рогів. Вік корів визначають за кількістю кілець на рогах, плюс два роки до першої вагітності.

### **Залозисті похідні шкіри**

Молочні, потові, сальні та спеціалізовані залози відносять до залозистих похідних шкіри. Згідно класифікації охарактеризуйте кожну залозу за будовою секреторного відділу і вивідної протоки та за типом секреції.

Оглядом визначити топографію молочної залози, її тип, основу, тіло і соски, а також кількість молочних часток і сосків, їх розміри і форму. Знайти «молочне дзеркало» і «молочний колодязь».

У великої рогатої худоби на шкірі верхньої губи і передньої частини носа визначити носо-губне дзеркальце. Шкіра його позбавлена волосся та містить серозні залози. У здорової тварини носо-губне дзеркальце завжди вологе, у тварини, температура тіла якої вище за норму – сухе.

#### ***Питання:***

1. В якій ділянці копита коня знаходиться підошовно-блокова сумка, яку функцію виконує?
2. В чому полягають вікові особливості шкіри?
3. Для яких залоз шкіри характерний мерокриновий тип секреції, в чому його суть?
4. Чи в усіх тварин кількість м'якушів кисті відповідає їх наявності на стопі?
5. Які похідні шкіри свині вам відомі?
6. Який тип молочної залози притаманний свині та кобилі?

# ВІСЦЕРАЛЬНА ГРУПА СИСТЕМ

## **Тема:** НУТРОЩІ

### **Мета заняття:**

1. Навчитися визначати межі відділів та ділянок порожнин тіла на живому об'єкті.
2. З'ясувати топографію, синтопію і скелетотопію органів, що належать до апаратів травлення, дихання, сечовиділення та розмноження відповідно ділянкам вісцеральної трубки.

### **Завдання I.** Межі ділянок вісцеральної трубки.

Порожнини тіла та їх серозні утвори.

Для реалізації завдання *необхідно знати:*

1. Склад вісцеральної трубки в природному порядку
2. Серозні утвори порожнин тіла та їх будова
3. Похідні плеври та очеревини

Вісцеральна трубка починається *лицевим відділом голови*. Які кісткові орієнтири потрібно знайти з метою визначення цього відділу? Зазначте їх на живому об'єкті.

*Шийний вісцеральний простір* залягає уздовж вентральної частини шиї. Дорсально обмежений шийним відділом хребта та прилеглими до нього вентральними м'язами хребта і фасціями. Вентрально та збоків – відповідною групою м'язів і фасціями, зовні вкритими шкірою. Краніальний отвір грудної клітки сполучає шийний вісцеральний простір з грудною порожниною. Окреслити межі шийного вісцерального простору на тварині.

*Грудна порожнина*, як і будь-яка інша, має шість стінок; визначити їх на живому об'єкті. На шкіру реберної стінки нанести проекцію діафрагми з урахуванням точок закріплення і рівня випину її випуклої поверхні.

*Черевна порожнина* має п'ять природних стінок та одну умовну. Використовуючи знання, отримані при вивченні попередніх тем, з'ясуйте відповідно до яких кісткових орієнтирів проводять *термінальну лінію* – межу між черевною і тазовою порожнинами.

*Тазова порожнина* має форму зрізаного конуса чотири стінки якого мають кісткову основу і добре розвинуті м'язи. За об'ємом тазова порожнина значно поступається попереднім.

На шкіру тварини крейдою нанести контури меж відділів вісцеральної трубки – лицевого відділу голови, шийного вісцерального простору, грудної, черевної і тазової порожнин.

### **Питання:**

1. Визначити поняття «спланхнологія» та «нутрощі».
2. Які порожнини тіла є серозними? З якими серозними утворами вони пов'язані?
3. Що слугує основою для класифікації похідних серозної оболонки у межах серозних порожнин тіла? Похідні плеври та очеревини.

**Завдання II.** Поділ грудної та черевної порожнин на відділи і ділянки.

Для реалізації завдання *необхідно знати*:

1. Природні та умовні межі грудної порожнини
2. Поділ грудної порожнини на відділи
3. Природні та умовні межі черевної порожнини; поділ її на відділи і ділянки
4. Пошарову будову латеральної і вентральної стінок черевної порожнини

Для визначення топографії та синтопії органів грудну і черевну порожнини поділити умовними площинами на відділи та ділянки.

**Грудна порожнина.** Умовна фронтальна площина, нанесена крейдою на реберну стінку тварини на рівні середини 5-6 ребра, слугує межею між дорсальним і вентральним середостіннями.

**Черевну порожнину** чотири умовні площини (сегментальні, фронтальна і медіанна) поділяють на три відділи, кожний з яких – на три ділянки. Визначити кісткові орієнтири, дотично до яких провести зазначені площини.

На шкіру черевної стінки тварини крейдою нанести умовні лінії, що розмежовують черевну порожнину.

Окреслити межі відділів – епігастрію, мезогастрію, гіпогастрію, а також дев'яти ділянок.

### **Питання:**

1. Що ми досягаємо проведенням через черевну порожнину першої та другої сегментальних площин?
2. Що ми досягаємо проведенням через черевну порожнину фронтальної площини?
3. Унаслідок чого утворюються умовні парні ділянки черевної порожнини?

**Завдання III.** Освоїти методи скелетотопії та синтопії при визначенні топографії органів, що входять до складу апаратів травлення, дихання, сечовиділення і розмноження у свійських тварин.

Для реалізації завдання *необхідно знати:*

1. Межі усіх відділів вісцеральної трубки, зокрема черевної порожнини.
2. Анатомічний склад нутрощів відповідних апаратів.

В **лицевому відділі голови** розташовані органи апарата травлення (головна кишка) та окремі органи апарата дихання. При огляді початкової ділянки апарата травлення дослідити губи, звернути увагу на їх форму, рухливість, у великої



рогатої худоби – на носо-губне дзеркальце. При можливості огляду слизової оболонки щоки у великої рогатої худоби знайти конусоподібні сосочки. При обстеженні зубів визначити функціональні групи – різці, ікла, кутні зуби з урахуванням видових і статевих відмінностей. Звернути увагу на стан ясен. При нагоді огляду язика визначити наявність механічних і смакових сосочків, а на дні ротової порожнини знайти вуздечку язика і під'язикову бородавку. Контури привушної та нижньощелепної слинних залоз нанести на шкіру тварини крейдою.

При дослідженні носа знайти його корінь, спинку, бічні стінки, верхівку та крила. Звернути увагу на форму ніздрів, стан носо-губного дзеркальця. Крейдою на шкіру нанести проекцію приносних пазух, а у коня ще й контур дивертикула носа.

Гортань на живому об'єкті визначити пальпацією на рівні каудального краю міжщелепного простору.

У межах **шийного вісцерального простору** означити синтопію (взаєморозташування) стравоходу і трахеї та нанести їх проекцію на шкіру тварини. Позначити скелетотопію петлі стравоходу і обов'язково запам'ятати це місце.

У межах шийного вісцерального простору окрім нутроців знаходяться органи інтегральної групи, а саме – судинної системи (загальна сонна артерія, яремна вена) та ендокринної системи (щитоподібна і прищитоподібні залози).

**Грудна порожнина.** У дорсальному середостінні грудної порожнини проходить стравохід до відповідного отвору діафрагми, який знаходиться на рівні 9-го ребра у жуйних тварин, або 12-13 ребра – у коня.

Дещо вентрально від стравоходу лежить трахея, але тільки до біфуркації, яка знаходиться у площині 4-го ребра у собаки і свині, 5-го – у жуйних, 5-6-го у коня, а далі – головні бронхи.

Значний об'єм грудної порожнини займають легені. Вони повторюють контури порожнини. Топографічну межу заднього краю легень визначають у великої рогатої худоби за двома точками: по лінії маклака – 12-те ребро, по лінії плечового суглоба – 18-те. У коня таких точок три: по лінії маклака межа сягає 17-го, по лінії сідничого горба – 15-го, а по лінії плечового суглоба – 11-го ребра. Дані орієнтири каудального краю легень відповідають нормі. На шкіру грудної стінки нанести проекцію легень.

Спостереженням за рухами грудної клітки та струменем повітря, що видихає тварина, визначити кількість дихальних рухів за хвилину. Звернути увагу на участь черевних стінок в акті дихання.

#### Частота дихальних рухів за 1 хвилину

Вид тварини	Частота рухів
Кінь	8-12
ВРХ	10-30
Свиня	8-18
Собака	10-30
Кішка	10-25

*Не зайве знати:*

*Апноє – ядуха (рос. – удушье).*

*Диспноє – задшка.*

*Гіпоксемія – зниження насиченості крові киснем.*

*Гіпоксія – недостатнє забезпечення тканин киснем.*

У вентральному середостінні грудної порожнини між легеньми розташоване серце, оточене осердям; його скелетотопія зазначена у наступних темах.

#### Топографія органів черевної порожнини

Черевна порожнина доволі об'ємна і містить органи апаратів травлення, сечовиділення та розмноження. Саме цим і пояснюється необхідність поділу порожнини на 9 ділянок. У навчальному посібнику «ІНДЗ з анатомії свійських тварин» у

повному обсязі описана топографія органів **апарату травлення** свійських тварин відповідно відділам і ділянкам черевної порожнини. Скористайтесь інформацією на сторінках 13-22 зазначеного посібника. Зверніть особливу увагу на скелетотопію шлунка великої рогатої худоби та інших тварин, а також печінки, підшлункової залози. Нанести на шкіру тварини проекцію розташування рубця, сітки, зазначити положення печінки.

Стосовно **органів сечовиділення** – користуючись кістковими орієнтирами, на шкіру тварини крейдою нанести проекцію нирок, сечоводів, сечового міхура, паралельно зважати в яких ділянках черевної порожнини знаходиться той чи інший орган.

#### Скелетотопія нирок свійських тварин

	Кінь	ВРХ	Свиня	Собака
Ліва нирка	Th18 – L3	L2-5	L1-4	L1-3
Права нирка	Th16-17 – L1-2	Th12-13 – L2-3	L1-4	L1-3

**Статевий апарат.** Статеві органи **самок** свійський тварин за розташуванням мають суттєві видові особливості, які необхідно враховувати при обстеженні. Спираючись на кісткові орієнтири, на шкіру тварини крейдою нанести проекцію яєчників і матки.

#### Скелетотопія яєчника і матки свійських тварин

	Кобила	Корова	Свиня	Собака
<b>Яєчник</b>	L3	Крижовий горб клубової кістки	L6-7	L3-4
<b>Матка</b>	L3-4 – S4	S1 – 4	Черевна порожнина	

Статеві органи **самців** не розташовані у черевній порожнині, але мають безпосередню причетність до неї завдяки піхвовому відростку очеревини. Сім'яник з додатком та частково сім'явиносна протока знаходяться у

мошонці. На живому об'єкті доступними для обстеження можуть бути мошонка, статевий член та препуцій.

Звичайно, в черевній порожнині мають місце не лише нутрощі, а й органи інтегральної групи – судини, лімфатичні вузли, ендокринні залози, органи кровотворення, нерви.

### **Тазова порожнина**

Із органів травлення в тазовій порожнині знаходиться пряма кишка. Анус досліджують методом огляду.

Органи сечовиділення і розмноження у тазовій порожнині об'єднані, що є проявом принципу анатомічного взаємозв'язку. Таким чином, у **самця** в тазовій порожнині розташовані сечівник, сім'яносна протока, сечо-статевий канал, додаткові статеві залози; у **самки** – піхва, присінок піхви та сечівник. На живому об'єкті оглянути соромітну ділянку і визначити її складові.

#### ***Питання:***

1. Які органи групи нутрощів розташовані у лівій клубовій ділянці черевної порожнини великої рогатої худоби?
2. Межі та органи правої клубової ділянки кобили.
3. Які похідні очеревини знаходяться у ділянці мечоподібного відростка у собаки?

## **ІНТЕГРАЛЬНА ГРУПА СИСТЕМ**

### ***Тема:* СУДИННА СИСТЕМА ЕНДОКРИННА СИСТЕМА**

#### **Мета заняття.**

1. Навчитися визначати на живому об'єкті проекцію серця, головних артеріальних, венозних та лімфатичних судин, поверхневих лімфатичних вузлів, а також селезінки і тимуса (у молодняка).

2. Визначити топографію окремих ендокринних залоз.

**Завдання 1.** Скелетотопія і синтопія органів кровоносної системи.

Для реалізації завдання *необхідно знати*:

1. Анатомічний склад судинної системи
2. Органи, що входять до складу кровоносної системи
3. Закономірності ходу і гілкування судин
4. Типи розгалуження судин
5. Кола кровообігу та їх особливості у плода

**Топографія серця.** Серце розташоване у вентральному середостінні грудної порожнини між легеньми, у власній серозній порожнині. Положення його у більшості тварин – косо-вертикальне. Основа серця знаходиться на висоті середини першого ребра, верхівка – в ділянці 5-6-го міжреберного проміжку, поблизу грудної кістки. Передній контур серця сягає площини 3-го ребра, а задній – 6-го.

У великої рогатої худоби серце на 5/7 зміщено ліворуч і у ділянці 3-4-го ребра прилягає до лівої грудної стінки. Верхівка серця знаходиться в ділянці 5-го реберного хряща і є найбільш доступною для клінічних досліджень.

У коня верхівка серця знаходиться в ділянці 6-го, а у свині – 7-го реберного хряща.

У собаки серце лежить майже горизонтально від 3-го до 7-го ребра, прилягає до грудної стінки зліва в межах 4-6-го ребра, а справа – 5-го.

*При дослідженні* положення серця ліву грудну кінцівку тварини максимально виводять уперед. Долоню лівої руки студент-дослідник заводить глибоко між лопаткою і грудною стінкою тварини, методом пальпації визначає точку серцевого поштовху. При цьому права рука дослідника знаходиться на холці тварини. Крейдою на шкіру тварини нанести проекцію контурів серця.

Хід судинних магістралей підпорядкований загальним закономірностям будови тіла: одновісності, метамерії та двобічної симетрії.

Судинні магістралі на тулубі проходять вентрально від хребта – аорта, загальна сонна артерія, порожнисті і яремні вени.

На кінцівках магістралі прямують на медіальних їх поверхнях та на згинальних поверхнях суглобів.

Тип галуження судин в сегменті має назву *ангіомер*. До метамерних судин відносять міжреберні, поперекові та інші сегментні артерії і вени.

На шкіру тварини нанести крейдою проєкцію головних артерій – дуги аорти, грудної і черевної аорти, серединної крижової та хвостової артерій.

Визначити на живому об'єкті орієнтири основних вісцеральних гілок черевної аорти (черевну, краніальну брижову, ниркові, внутрішні сім'яні, каудальну брижову артерії)

Орієнтовно, на рівні 6-го грудного хребця від грудної аорти відходить бронхо-стравохідна артерія. В ділянці останніх грудних хребців грудна аорта переходить через аортальний отвір діафрагми і продовжується як черевна аорта. Черевна артерія відгалужується від аорти безпосередньо позаду аортального отвору діафрагми; ниркові артерії – під 1-им поперековим хребцем; каудальна брижова – в ділянці останніх двох поперекових хребців.

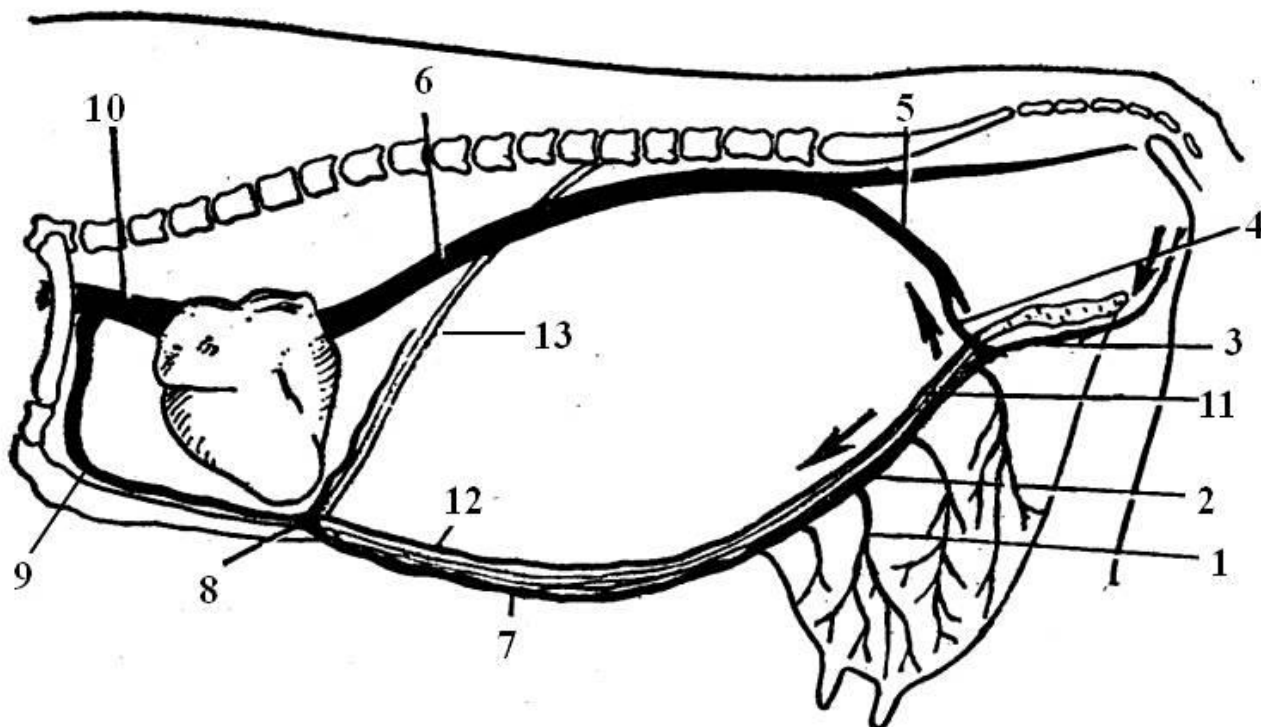
На шкіру грудної і тазової кінцівок крейдою нанести проєкцію головних судинних магістралей. До відома, зовнішні клубові артерії відходять від аорти на рівні 5-6-го поперекових хребців.

В ділянці голови на рівні судинної вирізки нижньої щелепи визначити пульс. Для цього, чотири пальця лівої руки студент-дослідник заводять глибоко на медіальну поверхню

нижньої щелепи тварини поблизу кута і легенько притискує лицеву артерію до кістки, доки не відчує пульсацію крові в ній. При цьому, права долоня дослідника обов'язково знаходиться на дорсальній поверхні шиї тварини.

В ділянці шиї в яремній борозні крейдою позначити положення зовнішньої яремної вени. Вона проходить безпосередньо під шкірою у борозні, яку обмежують плечоголовний та груднинно-головний м'язи.

У лактуючих корів доцільно дослідити зв'язку «молочну вену». Відомо, що відтік венозної крові від вимені відбувається у обидві порожнисті вени – краніальну і каудальну.



**Схема відтоку крові від вимені корови  
(існує два шляхи)**

**А.** 1 – вени вимені, 2 – каудальна надчеревна вена 3 – надчеревно-соромітний стовбур, 4 – глибока стегнова в., 5 – загальна клубова в., 6 – каудальна порожниста в.

**Б.** 1 – вени вимені, 7 – краніальна вена молочної залози [поверхнева каудальна надчеревна вена], 8 – «молочний колодязь», 9 – внутрішня грудна вена, 10 – краніальна порожниста вена.

11 – каудальна надчеревна артерія, 12 – краніальна надчеревна артерія, 13 – діафрагма.

У першому випадку (у краніальному напрямку) вени вимені – vv. uberi, формують краніальну вену молочної залози – v. mammaria cranialis [поверхнева каудальна надчеревна вена – v. epigastrica caudalis superficialis], яка залягає безпосередньо під шкірою вентральної черевної стінки у вигляді звивистого тяжа. В ділянці мечоподібного відростка грудної кістки (рівень 8-го ребра) м'язи живота утворюють щілину, через яку краніальна вена молочної залози проникає у грудну порожнину і впадає у внутрішню грудну, яка несе кров у краніальну порожнисту вену. Місце проникнення «молочної вени» відомо під назвою «молочний колодязь» та підлягає дослідженню методом пальпації.

Каудальний напрям відтоку крові від вимені відповідно супроводжує артеріальну магістраль, що забезпечує кровопостачання органа. Вени вимені збираються у зовнішню соромітну вену, що відводить кров у соромітно-надчеревну вену; далі вени – глибока стегнова, зовнішня клубова, яка з внутрішньою клубовою веною формують загальний парний стовбур, що дають початок каудальній порожнистій вені.

### **Питання:**

1. Де розташований скелет серця? В чому його особливості у свійських тварин?
2. Механізм роботи клапанного апарата серця.
3. Який судинно-нервовий пучок знаходиться у стегновому каналі, що обмежений кравецьким, гребінчастим і струнким м'язами?
4. У чому полягають особливості відтоку венозної крові від вимені корови?

### **Завдання II.** Дослідження органів лімфатичної системи.

#### Органи кровотворення

Для реалізації завдання *необхідно знати:*

1. Анатомічний склад лімфатичної системи



2. Функції лімфатичної системи
3. Головні лімфатичні судини і їх синтопію
4. Лімфоцентри
5. Анатомічний склад органів гемо- та імунопоезу

При вивченні лімфатичної системи на живому об'єкті визначити скелетотопію головних лімфатичних судин – грудної протоки, поперекової цистерни, правої лімфатичної протоки, а також лімфатичних стовбурів (поперекових, кишкового, черевного, трахейних).

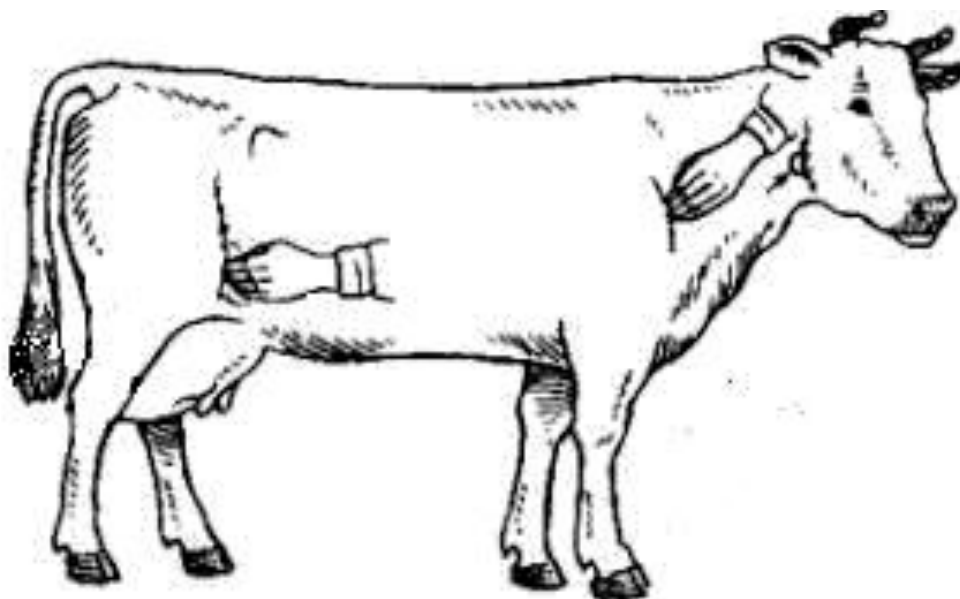
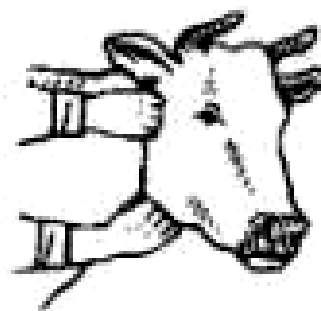Крейдюю на живому об'єкті нарисуйте проекцію головних лімфатичних судин.

Клінічному обстеженню підлягають поверхневі лімфатичні вузли:

1. Привушний лімфовузол – знаходиться вентрально від висково-нижньощелепного суглоба.

2. Нижньощелепний лімфовузол – лежить під шкірою на медіальній поверхні гілки нижньощелепної кістки позаду судинної вирізки.

3. Латеральний заглотковий лімфовузол – знаходиться на рівні крила атланта.



4. Поверхневий шийний лімфовузол – лежить попереду та дещо дорсально плечового суглоба.

5. Поверхневий пахвинний лімфовузол – на вентральній черевній стінці. У самця по обидва боки від статевого члена, у самки – під шкірою основи вимені.

6. Підклубовий лімфовузол – в колінній складці.

### **Питання:**

1. Від яких органів або ділянок тіла відводять лімфу перелічені вище лімфатичні вузли, та до яких судин від них потрапляє лімфа?
2. Чим за будовою стінки відрізняються артеріальні, венозні та лімфатичні судини?
3. Гемолімфатичні вузли – це норма чи патологія?

Процес утворення клітин крові – **гемоцитопоез**, у тварин відбувається у червоному кістковому мозку, селезінці, лімфатичних вузлах, лімфоїдних утворах – лімфоїдних вузликах, бляшках, мигдаликах, а також у тимусі.

Визначенню скелетотопії підлягають селезінка і тимус.

**Селезінка** тварин знаходиться у лівому підребер'ї.

У коня селезінка розташована між діафрагмою і шлунком у межах Th17-18 – L1 сегментів, має трикутну форму, основа спрямована дорсально, довжина 30-35 см.

У великої рогатої худоби селезінка видовжено-овальної форми, лежить на лівій стінці дорсального мішка рубця у межах Th8 – Th10 сегментів, довжина 40-55 см.

У свині орган дорсально межує з лівою ниркою і дещо виступає за останнє ребро. Довжина 40-45 см.

**Тимус** розвинений у молодих тварин, у статевозрілих поступово паренхіма заміщується сполучною тканиною.

У молодняка орган має непарний грудний і парний шийний відділи. Грудний відділ лежить у вентральному

середостінні попереду серця зліва, а шийний – уздовж трахеї. У теляти і поросяти шийний відділ сягає гортані, у лошади – лише 1-го ребра.

### **Питання:**

1. Які органи забезпечують імунний захист організму?
2. Які органи виконують функцію кровотворення у плода?

### **Завдання III.** Скелетотопія ендокринних залоз

Для реалізації завдання необхідно знати:

1. Визначення поняття «ендокринні залози»
2. Морфологічні та функціональні особливості ендокринних залоз.
3. Класифікацію ендокринних залоз.

Визначенню скелетотопії підлягають щитоподібна та надниркові залози.

**Щитоподібна залоза** лежить в шийному вісцеральному просторі, латеро-вентрально на перших кільцях трахеї.

Довжина часток щитоподібної залози у коня, великої рогатої худоби і свині сягає 3-6 см, у собаки – 0,5 – 2,0 см.

Топографія **надниркових залоз** залежна від топографії нирок. Розташовані надниркові залози на дорсальній стінці черевної порожнини ретроперитонеально (позаочеревинно) поблизу краніального полюса нирки, або уздовж її медіального краю.

У великої рогатої худоби права надниркова залоза лежить справа від середньої сагітальної площини на рівні 12-го ребра, ліва – майже в сагітальній площині, у проміжку між 1-м та 2-м поперековими хребцями.

У коня права надниркова залоза обмежена 16-м – 18-м грудними сегментами, а ліва – 18-м грудним та 1-м поперековим сегментами.

У свині обидві надниркові залози займають майже однакове положення і лежать на дорсальній стінці черевної порожнини в межах 1-го – 2-го поперекових сегментів.

Права надниркова залоза собаки знаходиться в межах 12-13-го грудних сегментів, а ліва – лише 13-го сегмента. На шкіру тварину нанести проекцію розташування означених залоз.

### **Питання:**

1. Охарактеризуйте щитоподібну залозу за походженням, розташуванням та за функціональною класифікацією.
2. Які вам відомі органи, що об'єднують ендокринні та неендокринні функції?
3. Що вам відомо про APUD-систему та дифузну ендокринну систему (ДЕС)?

## **Тема. НЕРВОВА СИСТЕМА АНАЛІЗАТОРИ**

### **Мета заняття.**

1. Визначення топографії органів центральної нервової системи та найважливіших, с точки зору практичної ветеринарії, периферичних нервів.
2. Дослідження доступних для пальпації та огляду сенсорних органів.

### **Завдання I. Скелетотопія і синтопія органів ЦНС**

Для реалізації завдання *необхідно знати*:

1. Органи, що входять до складу нервової системи.
2. Рефлекс. Рефлекторна дуга.
3. Поділ нервової системи – топографічний та функціональний.
4. Поділ головного мозку на відділи.

Органи ЦНС – головний і спинний мозок, розташовані у порожнині нервової трубки. Нервова трубка включає черепну порожнину, що обмежена кістками мозкового відділу черепа, та хребетний канал, який знаходиться у хребетному стовпі.

На голові тварини необхідно пропальпувати надочномкові отвори і нанести на шкіру надорбітальну лінію, яка слугує умовною межею між мозковим та лицевим відділами голови. Нанести на шкіру проекцію півкуль великого мозку і мозочка.

Визначити шийний, грудний, поперековий, крижовий і хвостовий відділи хребетного стовпа. Згадати, що крижовий і хвостовий відділи спинного мозку, унаслідок повільного росту спинного мозку порівняно з хребтом, зміщені на декілька сегментів краніально. Таким чином, спинний мозок у ВРХ закінчується на рівні 4-го, у свині – в ділянці 6-го, у собаки – 7-го поперекового хребця, а у коня – в ділянці 1-го сегмента крижової кістки.

### **Питання:**

1. Якими оболонками оточені головний та спинний мозок?
2. Яка різниця існує у наявності міжоболонкових порожнин головного та спинного мозку?

**Завдання II.** Дослідження органів периферичної нервової системи.

Для реалізації завдання *необхідно знати:*

1. Органи, що входять до складу периферичної НС.
2. Визначення поняття «нерв», «нервове волокно», «відросток нервової клітини».
3. Черепно-мозкові нерви формують три функціональні групи, а саме?
4. З'ясувати загальну схему відходження СМН від спинного мозку, виходу їх через міжхребцеві отвори і зв'язок нервів з органами та ділянкам, які вони обслуговують.

На голові тварини визначити:

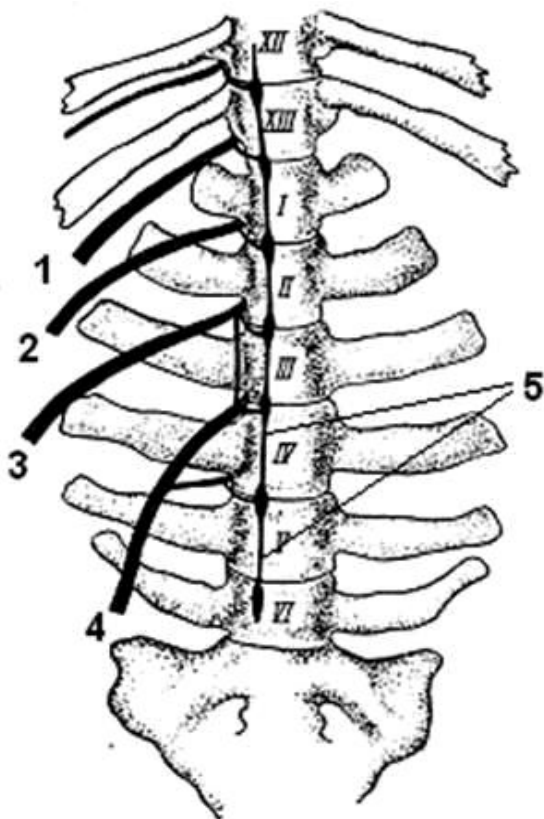
- підорбітальний отвір, через який виходить *підорбітальний нерв*, що іннервує шкіру спинки носа, верхню губу та слизову оболонку передньої частини носової порожнини;
- надочноямковий отвір, через який виходить *лобовий нерв* у шкіру лобової та тім'яної ділянок голови;
- підборідний отвір, через який виходить *нижній альвеолярний нерв* у нижню губу та підборіддя.

**Питання:** Означені нерви – це гілки якого черепного нерва?

На шкіру вентральної ділянки шиї нанести проекцію ходу блукаючо-симпатичного стовбура, як елемента автономної нервової системи та складової ЧМН.

На реберній стінці пальпацією визначити міжреберні проміжки, з'ясувати номер сегмента і нанести проекцію на шкіру *міжреберних нервів*, які розташовані упродовж каудального краю реберних кісток.

У ділянці попереку та на бічній черевній стінці означити шляхи проходження реберно-черевного, клубово-підчеревного та клубово-пахвинного нервів (відповідно вільним кінцям поперечно-реберних відростків I, II і IV поперекових хребців).



**Скелетотопія  
поперекових нервів  
великої рогатої худоби  
(з вентральної поверхні).**

- 1 – реберно-черевний нерв (XIII-XVIII),
- 2 – клубово-підчеревний нерв,
- 3 – клубово-пахвинний нерв,
- 4 – статево-стегновий нерв,
- 5 – симпатичний стовбур (правий).

На грудній кінцівці нанести крейдою на шкіру проекцію ходу серединного і ліктьового нервів.

Проекція серединного нерва можлива на медіальній поверхні передпліччя у борозні між ліктьовим і променевим згиначами зап'ястка.

Ліктьовий нерв проходить на каудальній поверхні передпліччя у борозні між ліктьовими згиначем та розгиначем зап'ястка.

На тазовій кінцівці визначити проекцію сідничого нерва та його головних гілок – великогомілкового і малогомілкового нервів.

Лінія проекції сідничого нерва проходить від S1 до кульшового суглоба, на рівні якого нерв поділяється на великогомілковий і малогомілковий нерви, що ідуть в ділянці стегна по медіальній поверхні двоголового м'яза стегна майже до колінного суглоба.

Великогомілковий нерв на середині стегна віддає гілку у шкіру задньої поверхні гомілки – каудальний шкірний нерв литки. Поблизу заплесна великогомілковий нерв поділяється на латеральний і медіальний плантарні плеснові нерви, що продовжуються у плантарні пальцеві нерви.

Малогомілковий нерв проходить по дорсальній поверхні великогомілкової кістки. На рівні колінного суглоба від нього відходить латеральний шкірний нерв гомілки. Нижче колінного суглоба нерв поділяється на поверхневий і глибокий малогомілкові нерви, зоною іннервації яких є м'язи і шкіра латеро-дорсальної та медіо-дорсальної поверхонь гомілки і стопи.

Нерв сафенус [підшкірний нерв гомілки, прихований нерв, ясний нерв] – є гілкою стегнового нерва, проходить поруч з одноіменними артерією і веною та розгалужується в шкірі медіо-дорсальної поверхні гомілки та стопи.

### **Питання:**

1. Які ЧМН належать до рухових? В своєму складі вони містять аксони чи дендрити?
2. Які ЧМН належать до чутливих? В своєму складі вони містять аксони чи дендрити?
3. Чим утворений СМН?
4. Які гілки СМН тварин утворюють сплетіння?

**Завдання III.** Дослідити доступні для огляду і пальпації сенсорні органи.

Для реалізації завдання *необхідно знати*:

1. Які аналізатори притаманні свійським тваринам?
2. З яких елементів складається будь-який аналізатор?

Сенсорні системи (від лат. *sensus* – відчуття) сприймають енергію зовнішніх і внутрішніх впливів, трансформують їх у нервовий імпульс та передають його до головного мозку.

Очне яблуко, як орган зорового аналізатора, має оболонки, світлозаломлювальні середовища, судини і нерви. Допоміжні і захисні органи забезпечують оптимальну функцію ока.

В ділянці голови тварини визначити кісткову орбіту, верхнє та нижнє повіки з віями, а також третю повіку у медіальному куті ока. На вільній поверхні очного яблука означити склеру (білкову оболонку) і рогівку. Визначити колір та форму райдужки, а також форму зіниці. Звернути увагу на зміни діаметра зіниць в залежності від яскравості освітлення.

При дослідженні слухового аналізатора звернути увагу на зовнішнє вухо – вушну раковину, зовнішній слуховий хід, до якого вона кріпиться. Провести спостереження за здатністю тварини направляти розтруб вушної раковини у бік джерела звуків.



На язиці тварини визначити смакові сосочки, які містять рецептори смакового аналізатора – смакові цибулини з хеморецепторами, що реагують на смак корму.

Дослідити дотиковий аналізатора. Вивчити відповідні реакції тварини на різні види чутливості – тактильну, больову, температурну.

***Питання:***

1. Які допоміжні органи ока вам відомі?
2. Де знаходяться рецептори нюхового аналізатора?
3. Які слухові кісточки розташовані у середньому вусі?
4. Які провідні шляхи має смаковий аналізатор?
5. Де розташовані рецепторні клітини рівноважного аналізатора?

## ЛІТЕРАТУРА

1. Anatomy and Physiology of Farm Animals, 8th Edition by Anna Dee Fails, Christianne Magee, April 2018
2. Atlas of topographic anatomy of agricultur el animals / Popescu PA // Bratislava: Slovak Publishing House of Agriculture. Literature, 1961, 1962, 1968. - Vol.1, 2, 3.
3. Atlas of the anatomy of domestic animals. Osipov IP. M, 1965, 1972, 1977. - T. I, II, III. Clinical Anatomy and physiology F/Vet... W/Lab.Man., Author: Colville Publisher: Elsevier, Edition: 3RD 16. ISBN: 9780323356213
4. Dyce, Sack, and Wensing's. Textbook of Veterinary Anatomy, 5e by Baljit Singh BVSc & AH MVSc PhD FAAA 3M National Teaching Fellow. – Jun 30, 2017. ISBN-13: 978-0323442640; ISBN-10: 0323442641
5. Folmerhaus B., Frevein I. Anatomy of a dog and a cat / Per. with him. E. Boldyreva, I. Kravets. – M : 2003. - 580 c.
6. International veterinary anatomical nomenclature. In Latin, Ukrainian and English / [V. T. Khomych, VS Levchuk, LP Goralsky, YS Shikh, IG Kalinovskaya]. - Kyiv, 2005. - 388 p.
7. Koch T. Lehrbuch der veterinar – anatomie. – Jena: veb gustav fischer verlag Jena. – Bd. 1. – 1960. – 380 S.
8. Somatic systems group of domestic animals: Textbook for students on specialty 211 Veterinary Medicine, 212 Veterinary hygiene, sanitation and expertise / O. S. Miroshnikova, V. P. Gorbatenko, O. B. Siegodin, M. M. Kushch, // Kharkiv, 2020. – 132 p.
9. Spurgeon's color atlas of large animal anatomy: the essentials / Thomas O. McCracken, Robert A. Kainer, Thomas L. // Printed and bound in Malaysia by Vivar Printing Sdn Bhd 8, 2011 , P.158. ISBN 978-0-6833-0673-6



Навчальне видання

Куц М. М., Мірошнікова О. С.,  
Фесенко І. А., Бирка О. В.

# **АНАТОМІЯ – ЕКВІВАЛЕНТ ЖИВОМУ**

Методичний посібник

© Державний біотехнологічний університет  
© Колектив авторів