

## ФІЗІОЛОГІЯ, ПАТОЛОГІЧНА ФІЗІОЛОГІЯ І МОРФОЛОГІЯ

УДК 636.09:340.6:343.148:616-001

### Практика судово-ветеринарної експертизи живих тварин з ознаками каліцтва

Яценко І.В. , Парилівський О.І. 

Державний біотехнологічний університет

 Яценко І.В. E-mail: yacenko-1971@ukr.net



Яценко І.В., Парилівський О.І. Практика судово-ветеринарної експертизи живих тварин з ознаками каліцтва. Науковий вісник ветеринарної медицини, 2022. № 1. С. 145–169.

Yatsenko I., Parilovsky O. The practice of live animal's forensic veterinary examination with signs of injury. Nauk. visn. vet. med., 2022. № 1. PP. 145–169.

Рукопис отримано: 01.04.2022 р.  
Прийнято: 21.04.2022 р.  
Затверджено до друку: 24.06.2022 р.

Doi: 10.33245/2310-4902-2022-1-1-145-169

Диспозиція частини 1 статті 299 Кримінального кодексу України передбачає кримінальну відповідальність за жорстоке поводження з тваринами, зокрема щодо заподіяння їм тілесних ушкоджень у вигляді каліцтва. Проте нормативно-правові акти та джерела наукової літератури не містять визначення поняття каліцтва тварин та процедури його встановлення. Тому метою дослідження було проаналізувати практику судово-ветеринарної експертизи тілесних ушкоджень тварин, наслідком яких стало каліцтво.

У роботі показано, що авторською дефініцією каліцтва тварин є стійкі розлади здоров'я тварини через тілесне ушкодження чи його наслідки, вроджених вад розвитку, захворювань, нещасного випадку, що призвело до повної або часткової втрати будь-якого органа чи ділянки тіла тварини, або до повної чи часткової втрати лише функцій органа чи ділянок тіла тварини, що при взаємодії тварини із зовнішнім середовищем може призвести до стійкої втрати або значного обмеження можливості забезпечувати фізіологічні прояви життєдіяльності на рівні з іншими тваринами цього ж виду (харчування, розмноження, орієнтація та переміщення в просторі, координація рухів, ведення природного способу життя, контакту з іншими тваринами, самозахисту, здатності до виконання корисної роботи тощо), а також спотворює зовнішній вигляд тварини через знівечення частин тіла в результаті деформації, а також їх фізичної відсутності.

Метою судово-ветеринарного дослідження живої підекспертної тварини з ознаками каліцтва є визначення локалізації, прояву ступеня тяжкості шкоди, заподіяної здоров'ю тварини, особливостей каліцтва, ступеня обмеженості життєдіяльності тварини у зв'язку із заподіяним каліцтвом, а також вирішення інших завдань в межах компетенції судово-ветеринарного експерта, а також за запитом органу чи особи, який (яка) призначив(ла) експертизу або залучив(ла) експерта.

Констатовано, що об'єктами судово-ветеринарної експертизи є живі підекспертні тварини з метою встановлення їх каліцтва, зокрема постраждалих від жорстокого поводження чи інших протиправних дій, з ознаками вроджених вад розвитку, патологічних станів, що розвинулися під час вирощування, експлуатації та транспортування тварин; нещасні випадки.

З'ясовано, що суб'єктами проведення судово-ветеринарної експертизи підекспертної тварини з метою встановлення її каліцтва є лікарі ветеринарної медицини, які мають вищу ветеринарну освіту, пройшли підготовку з судово-ветеринарної експертизи за експертною спеціальністю 18.1 «Ветеринарні дослідження» та мають кваліфікацію судово-ветеринарного експерта.

Вирішуючи питання про заподіяння тварині тілесних ушкоджень, що призвели до каліцтва, судово-ветеринарний експерт має користуватись «Правилами судово-ветеринарного визначення ступеня тяжкості шкоди, заподіяної здоров'ю тварини», «Методикою судово-ветеринарного дослідження тварин з метою встановлення їх каліцтва».

**Ключові слова:** тварини, каліцтво, знівечення тіла, ушкодження, жорстоке поводження, судово-ветеринарна експертиза.

**Постановка проблеми та аналіз останніх досліджень.** Демократичні країни світу приділяють значну увагу не лише дотриманню прав людини, а й тварин та захищають їх від невинного винищення, заподіяння болю, спричинення пригніченого стану, фізичних й психічних страждань, страху, шкоди здоров'ю чи іншого дискомфорту, тобто від дій, що загалом становлять жорстоке поводження. Це стосується як продуктивних, так і непродуктивних тварин [1–8].

Жорстоке поводження з тваринами – правопорушення проти моральності суспільства, обумовлене його специфікою: публічною природою, вираженою суворістю, безжалісністю, нещадним суспільно-небезпечним діянням, адже воно сприяє поширенню жорстокості серед дітей та молоді, розвиває почуття цинізму та байдужості до страждань живих істот, породжує агресивність і насильство щодо людей, інші антигромадські вчинки, не сумісні із засадами гуманізму, є антиподом гуманного ставлення до тварин [9–11].

Наукові дослідження проблеми захисту громадської моральності, зокрема питання щодо протидії жорсткому поводженню з тваринами, проводили вітчизняні вчені: І.В. Яценко і В.М. Кириченко [12], Н. І. Зубченко [13], Т. І. Синоверська [14], І. А. Головка [15], О. О. Шуміло [16], К. О. Полтава [17], Н. В. Уварова [18], Д. О. Калмиков, А. О. Данилевський [19], М. В. Вербіцька [20].

8 серпня 2021 року набув чинності ухваленний Верховною Радою України Закон «Про внесення змін до деяких законодавчих актів України щодо імплементації положень деяких міжнародних угод та директив ЄС у сфері охорони тваринного та рослинного світу» [21], яким вноситься низка змін в українське законодавство щодо захисту тварин. Зокрема, диспозиція частини 1 статті 299 Кримінального Кодексу України передбачає відповідальність за жорстоке поводження з тваринами, що належать до хребетних, якщо такі дії призвели до тілесних ушкоджень, каліцтва чи загибелі тварини. Проте, окремі питання об'єктивної сторони складу злочину, передбаченого ст. 299 Кримінального Кодексу України, зокрема щодо каліцтва тварин, нині не досліджені як в Україні, так і в зарубіжних країнах, а тому створюють значні проблеми під час правильної кваліфікації злочину жорсткого поводження з тваринами для правоохоронних органів і суду.

Зокрема, не чітка визначеність дефініції каліцтво тварини, наведена у Законі України «Про захист тварин від жорсткого поводження», зумовлена тим, що його часто обговорю-

ють не фахівці ветеринарної медицини, а коментують юристи, зоозахисники, громадські діячі та інші суб'єкти, що не дозволять застосовувати цю дефініцію у практиці судочинства.

Відомо, що одним із засобів доказування у судочинстві є судово-ветеринарна експертиза. В цьому контексті саме судово-ветеринарний експерт вирішує питання щодо ознак травм, їх локалізації, встановлює механізм спричинення шкоди, заподіяної здоров'ю тварини за конкретних обставин і вказує на можливе знаряддя травмування, констатує їх каліцтво [22–34]. Відповіді на ці та інші споріднені питання є основою висновку експерта, який має важливе доказове значення у судочинстві [35–37]. Проте, підвищення ефективності судово-ветеринарної експертизи із встановлення каліцтва тварини можливе через правову регламентацію процедури її проведення на практиці. Щоб правильно, об'єктивно, обґрунтовано надати визначення дефініції каліцтво тварини ми вважаємо, що спочатку доцільно проаналізувати практику судово-ветеринарної експертизи, об'єктами якої були живі підекспертні тварини з ознаками каліцтва.

Отже, зважаючи на те, що як в Україні, так і світі вчення про каліцтво тварин в аспекті судово-ветеринарної експертизи не досліджено, а спеціальна наукова література з цієї проблеми відсутня, то підняте питання є актуальним як з теоретичного, так і практичного погляду отже потребує розроблення, обґрунтування, систематизації етапів і впровадження в експертну практику.

**Мета дослідження** – проаналізувати практику судово-ветеринарної експертизи різних за проявом тілесних ушкоджень тварин, наслідком яких стало каліцтво та за конкретними експертними випадками визначити ознаки, спільні для різних видів каліцтва, а також з'ясувати причини його виникнення.

**Матеріал і методи дослідження.** У роботі використано різні наукові методи, з урахуванням специфіки теми, мети і завдань дослідження, зокрема: методи логіки (діалектичний, формально-юридичний, системно-структурного аналізу, логіко-граматичний, моделювання, аналіз, синтез, індукція, дедукція), загальні (загальнопізнавальні) методи (метод описування, метод спостереження, метод вимірювання), окремі методи (судова фотографія, методи променевої діагностики, ультрасонографічні, гематологічні, біохімічні дослідження), спеціальні методи (функцію спеціальних методів судово-ветеринарної експертизи живих підекспертних тварин із ознаками каліцтва виконують методики прижиттєвої клінічної судо-

во-ветеринарної діагностики), а також метод узагальнення експертної практики.

Емпіричну основу дослідження становлять: аналіз висновків експерта за результатами судово-ветеринарних експертиз щодо жорстокого поводження з тваринами протягом 2010–2021 років, проведених в Національному науковому центрі «Інститут судових експертиз ім. засл. проф. М. С. Бокаріуса» МЮ України (м. Харків), а також у Бюро судово-ветеринарних досліджень Харківської державної зооветеринарної академії.

Робота є частиною наукових тем: «Теоретико-правові засади судово-ветеринарної експертизи тварин з ознаками жорстокого поводження з ними», яка виконується на базі кафедри санітарної, гігієни та судової ветеринарної медицини Державного біотехнологічного університету, державний реєстраційний номер – 0118U004677, а також «Розробка методики судово-ветеринарного дослідження тварин з метою встановлення їх каліцтва», яка виконувалась на базі Національного наукового центру «Інститут судових експертиз ім. засл. проф. М. С. Бокаріуса», державний реєстраційний номер – 0121U100296.

**Результати дослідження.** Для встановлення каліцтва судово-ветеринарній експертизі підлягають живі підекспертні тварини, у яких розвилася каліцтво як результат тілесних ушкоджень, заподіяних внаслідок жорстокого поводження з нею чи інших протиправних дій, вроджених вад розвитку, патологічних станів, що розвилися під час вирощування, експлуатації та транспортування тварин, а також нещасних випадків.

Метою судово-ветеринарного дослідження живої підекспертної тварини з ознаками каліцтва є визначення локалізації, прояву, ступеня тяжкості шкоди, заподіяної здоров'ю тварини, ознак каліцтва, ступеня обмеженості життєдіяльності тварини у зв'язку із заподіяним каліцтвом, а також вирішення інших завдань в межах компетенції судово-ветеринарного експерта, а також за запитом органу чи особи, який (яка) призначив(ла) експертизу або залучив(ла) експерта.

Судово-ветеринарна експертиза живої підекспертної тварини з метою встановлення її каліцтва складається з таких етапів: ознайомлення з процесуальним документом про її призначення (ухвалою слідчого судді, постановою слідчого чи дізнавача, заявою особи, що залучила експерта), вивчення матеріалів справи, повне судово-ветеринарне клінічне дослідження підекспертної тварини, укладання висновку судового експерта.

Об'єктами судово-ветеринарної експертизи є живі підекспертні тварини з метою встановлення їх каліцтва, зокрема постраждалих від жорстокого поводження чи інших протиправних дій, а також з ознаками вроджених вад розвитку, патологічних станів, що розвинулися під час вирощування, експлуатації та транспортування тварин; нещасні випадки.

Суб'єктами проведення судово-ветеринарної експертизи підекспертної тварини з метою встановлення її каліцтва є лікарі ветеринарної медицини, котрі мають вищу ветеринарну освіту, пройшли підготовку із судово-ветеринарної експертизи за експертною спеціальністю 18.1 «Ветеринарні дослідження» та мають кваліфікацію судово-ветеринарного експерта.

Вирішуючи питання про заподіяння тварині тілесних ушкоджень, що призвели до її каліцтва, судово-ветеринарний експерт має користуватись «Правилами судово-ветеринарного визначення ступеня тяжкості шкоди, заподіяної здоров'ю тварини» (Правила) [38], а також «Методикою судово-ветеринарного дослідження тварин з метою встановлення їх каліцтва», які містять дефініцію терміна каліцтво тварин. Зокрема, каліцтвом є стійкі розлади здоров'я тварини в результаті тілесного ушкодження чи його наслідків, вроджених вад розвитку, захворювань, нещасного випадку, що призвело до повної або часткової втрати будь-якого органу чи ділянки тіла тварини, або до повної чи часткової втрати лише функцій органу чи ділянок тіла тварини, що при взаємодії тварини із зовнішнім середовищем може призвести до стійкої втрати або значного обмеження можливості забезпечувати фізіологічні прояви життєдіяльності на рівні з іншими тваринами цього ж виду (харчування, розмноження, орієнтація та переміщення в просторі, координація рухів, ведення природного способу життя, контакту з іншими тваринами, самозахисту, здатності до виконання корисної роботи тощо), а також спотворює зовнішній вигляд тварини через знічення частин тіла в результаті деформації, а також їх фізичної відсутності.

Далі на прикладах конкретних експертних випадків покажемо і обґрунтуємо судово-ветеринарне встановлення каліцтва тварин.

**Каліцтво собаки внаслідок травматичної енуклеації очного яблука та травматичної атрофії правого вискового м'яза через механічну травму**

Із фабули у постанові слідчого про призначення судово-ветеринарної експертизи відомо, що між сусідами виник конфлікт з приводу того, що собака за кличкою Джек, належна Сусіду 1, краде з подвір'я Сусіда 2 курей. У

зв'язку з цим Сусід 1 здійснив дії, спрямовані на підвищення собаки за допомогою мотузки на гілці дерева, а також багаторазово наніс удари палкою в ділянку голови, тулуба та кінцівок собаки.

Постраждалу тварину вилучили зоозахисники та відправили у клініку ветеринарної медицини для надання ветеринарної допомоги та звернулися до поліції. Було відкрито кримінальне провадження за ч. 1 ст. 299 КК України, в межах якого слідчий виніс постанову про призначення судово-ветеринарної експертизи.

Дослідженням виписки із історії хвороби собаки судово-ветеринарним експертом встановлено, що відразу після заподіяння ушкодження загальний стан собаки пригнічений, ректальна температура тіла становить 38,7° С. Спостерігається виражений набряк шиї, гематома правого ока, набряк третьої повіки правого ока, шерсть забруднена землею. Серцебиття прискорене, в легенях прослуховуються хрипи та кашель. На голові, шиї, лівому боці тіла, правій тазовій кінцівці виявлено численні садна і поверхневі, не проникаючі рани.

Під час пальпації черевної стінки тварина реагує на біль. Спостерігається кровотеча з ротової порожнини. Ділянки тіла навколо ануса та хвоста забруднені каловими масами.

Клінічний діагноз: крововилив та набряк правого ока, втрата зору з причини травми голови та очей, множинні травми та рани голови, тулуба, правої тазової кінцівки, набряк легенів.

На момент проведення судово-ветеринарного дослідження (освідування) собаки за кличкою Джек через 3 місяці після заподіяння тварині травм, загальний стан тварини задовільний. Положення тварини в просторі фізі-

ологічне, природне. Собака самостійно опирається на грудні й тазові кінцівки, кульгавість відсутня. Рухи тварини вільні, реєструється природна постановка кінцівок. Порушення анатомічної цілісності кісток скелета, зокрема кінцівок, не виявлено. Рухливість в суглобах кінцівок збережена, достатня.

Ліве очне яблуко звичних розмірів, не збільшене, рухливе, займає природне анатомічне положення. Проте праве очне яблуко, крім залишків очного дна і зорового нерва, повністю відсутнє. Спостерігається набряк третьої повіки і слізної залози третьої повіки, а також значно виражене запалення пальпебральної кон'юнктиви. Ці дані підтверджуються об'єктивними клінічними судово-ветеринарними дослідженнями та ультразвукографічним дослідженням.

У підекспертної тварини слух і нюх – в межах фізіологічної норми, тактильна, больова, температурна та глибока (пропріорецептивна) чутливість шкіри збережена в усіх ділянках тіла. Око-серцевий рефлекс виражений, нормотонічний.

Скелетні м'язи розвинуті добре, відповідно до віку тварини. Загальний тонус скелетних м'язів виражений добре, вони не болючі, помірнопружні. В ділянці правого виска виявлено западіння правого вискового м'яза, під час пальпації тварина реагує на незначну болючість цього м'яза.

Ліва вискова ямка заповнена повністю лівим висковим м'язом, вона злегка випукла, болючість у цій ділянці відсутня. Отже, у підекспертного собаки реєструється асиметрія заповнення правої та лівої вискових ямок (рис.1).

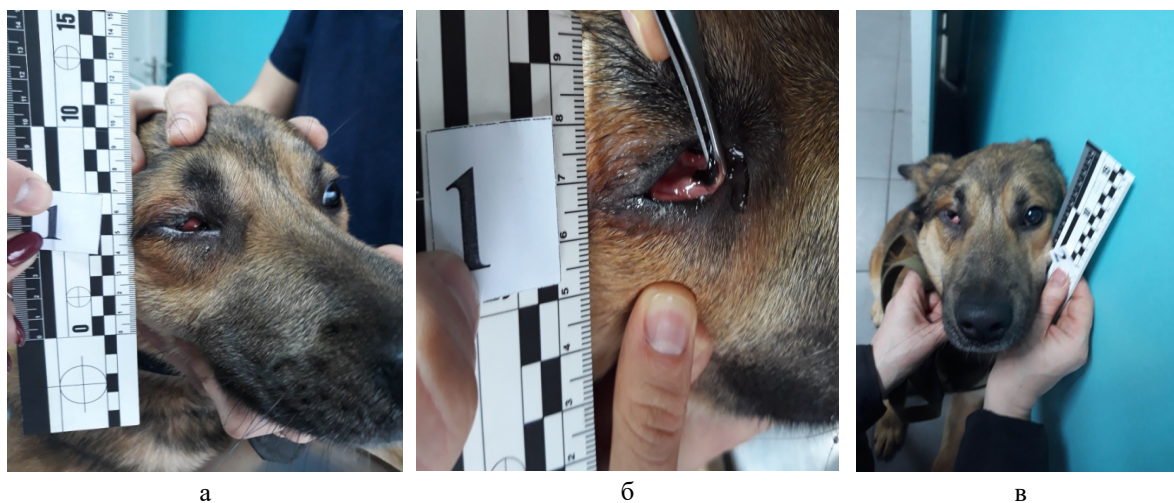


Рис. 1. Судово-ветеринарна експертиза собаки за кличкою Джек: а, б –травматична енуклеація правого очного яблука, в – асиметрія заповнення правої та лівої вискових ямок. Травматична атрофія правого вискового м'яза. Макрофото із архіву Національного наукового центру «Інститут судових експертиз ім. М. С. Бокаріуса» (2019).



Узагальнивши і надавши експертну оцінку клінічного стану собаки у посттравматичному періоді, судово-ветеринарний експерт констатував, що підекспертній тварині заподіяні такі тілесні ушкодження: травматична енуклеація правого очного яблука, забій правого вискового м'яза і його атрофія, множинні садна і рани в ділянці голови, шиї, лівого боку тулуба, правої тазової кінцівки. Також відразу у посттравматичному періоді спостерігалися набряк шиї, тахікардія, хрипи в легенях, кашель, механізмом розвитку яких є стиснення органів шиї ззовні та гіпоксія організму.

Механізмом розвитку множинних саден та ран на голові, шиї, лівому боці тіла, задній правій кінцівці є удар, від дії тупого предмета з обмеженою поверхнею, такою, що не змінює форму, є монолітною. Таким знаряддям травми могла бути палка, лом, держак від лопати тощо.

Механізмом травматичної енуклеації правого очного яблука є прямий удар, атрофії правого вискового м'яза – його забій.

Між виявленими травмами голови у собаки та його хворобливим станом у посттравматичному періоді є прямий необхідний причинно-наслідковий зв'язок, проте між виявленими травмами голови у тварини та странгуляційною асфіксією прямий необхідний причинно-наслідковий зв'язок відсутній.

Визначаючи ступінь тяжкості шкоди, заподіяної здоров'ю собаки за кличкою Джек є підстави констатувати, що згідно із «Правилами судово-ветеринарного визначення ступеня тяжкості шкоди, заподіяної здоров'ю тварини» [38], травматична енуклеація правого очного яблука не спричиняє небезпеки для життя, проте кваліфікується як тяжке тілесне ушкодження за критерієм стійкої повної незворотної втрати органа і повної, стійкої, незворотної втрати функції зору на праве око, що призвело до обмеження життєдіяльності тварини з вираженою втратою можливості забезпечувати фізіологічні прояви життєдіяльності на рівні з іншими тваринами цього ж виду з моменту спричинення ушкодження, а також за критерієм невинного ушкодження екстер'єру тварини (знівечення), адже для усунення сформованих патологічних змін в ділянці голови підекспертного собаки необхідне оперативне втручання.

Травматична атрофія правого вискового м'яза кваліфікується як тяжке тілесне ушкодження за критерієм невинного ушкодження екстер'єру тварини (знівечення), адже призвела до вираженої асиметрії правого і лівого висків, усунення якої без оперативного втручання неможливе. Знівеченням екстер'єру

тварини є не властиві їй фізичні вади, котрі проявляються незвичним, протиприродним, скаліченим, понівеченим, потворним, дуже негарним, огидним, жакливим, відрозливим виглядом тварини.

Кваліфікуючи ушкодження екстер'єру тварини, як невинне, що призвело до його знівечення (спотворення), вважаємо, що судово-ветеринарний експерт має виходити із загальноприйнятих уявлень про зовнішній вигляд тварини, виражений у пропорціях, гармонійності й особливостях форми тіла, властивих породі, статі, віку й типу конституції тварини.

Явища, що розвилися у тварини від стиснення ззовні органів шиї у вигляді гіпоксії організму, значного набряку шиї, а також тахікардії, хрипів і кашлю, згідно з «Правилами» [38], кваліфікуються як тяжкі тілесні ушкодження за критерієм небезпеки для життя. Це обґрунтовується тим, що вони супроводжувалися комплексом розладів функцій центральної нервової системи, серцево-судинної системи та органів дихання, котрі загрожували життю в момент заподіяння та підтверджені об'єктивними клінічними даними відразу у посттравматичному періоді.

Тілесні ушкодження у вигляді множинних саден в ділянці голови, шиї, лівого боку тулуба, правої тазової кінцівки собаки, згідно з «Правилами» [38], належать до легких тілесних ушкоджень із скороминущими наслідками, тривалістю не більше як 6 діб, що не спричинили короточасного розладу здоров'я, проте множинні не проникаючі рани у цих же ділянках тіла належать до легких тілесних ушкоджень, що призвели до короточасного розладу здоров'я тварини, тобто строком більше 6 діб, проте не більше 21 доби. Ушкодження, заподіяні собаці виникнути самостійно не могли, вони є наслідком насильницьких дій екзогенного походження.

На момент проведення судово-ветеринарної експертизи, всі ушкодження, заподіяні собаці, були сумісні з життям, а клінічний стан тварини задовільний. В посттравматичному періоді тварина потребує психологічної реабілітації.

Під час спричинення тілесних ушкоджень підекспертній тварині, а також у посттравматичному періоді собака відчував фізичний біль, проявляв страждання і мучення від спричинених травм (тілесних ушкоджень).

Вирішуючи питання про каліцтво тварини від спричинених тілесних ушкоджень, судово-ветеринарний експерт зазначає, що враховуючи із значення дефініції каліцтво, керуючись «Правилами» [38], а також згідно із «Методикою судово-ветеринарного дослідження тварин

з метою встановлення їх каліцтва», тілесні ушкодження, спричинені собаці у вигляді травматичного видалення правого очного яблука (енуклеація), та травматичної атрофії правого вискового м'яза є каліцтвом тварини, оскільки відбувся стійкий розлад здоров'я тварини в результаті тілесного ушкодження та його наслідків, що призвело до повної втрати органа (правого очного яблука), що при взаємодії тварини із зовнішнім середовищем спричинило виражену втрату можливості забезпечувати фізіологічні прояви життєдіяльності на рівні з іншими тваринами цього ж виду, зокрема орієнтацію та переміщення у просторі, координація рухів, ведення природного способу життя, самозахисту, здатності до виконання корисної роботи тощо, а також спотворює зовнішній вигляд тварини через знівечення тіла в результаті деформації голови, спричиненої травматичною атрофією правого вискового м'яза.

Розвиваючи вчення про каліцтво тварин, нами вперше запропоновано визначення терміна виражена втрата можливості твариною забезпечувати свої основні прояви життєдіяльності. Отже, під вираженою втратою можливості твариною забезпечувати свої основні прояви життєдіяльності на рівні з іншими тваринами цього ж виду необхідно розуміти стійкі, вираженої тяжкості функціональні порушення в організмі, зумовлені захворюваннями, травмою або уродженими вадами розвитку, що призводять до значного обмеження природної життєдіяльності тварини за збереження здатності до самостійного забезпечення простих фізіологічних потреб (харчування, розмноження, орієнтація та переміщення в просторі, координація рухів, ведення природного способу життя, контакту з іншими тваринами, самозахисту, здатності до виконання корисної роботи та втрати продуктивності тощо) та не потребують постійного стороннього догляду і опіки.

Згідно із розробленими нами «Правилами» [38], втратою зору є повна стійка сліпота на обидва ока або такий стан зору, коли зниження гостроти зору призводить до втрати здатності тварини бачити дрібні предмети, натикаючись на них під час переміщення в просторі, а також абсолютної відсутності реакції на світло.

Стійкою (постійною) сліпотою є така втрата зору, якщо протягом усього життя тварини існує незворотна його втрата, котрий повністю вже ніколи не відновиться. Втрата зору на одне око є втратою органом його функцій.

Втрата зору на одне око або втрата одного ока є тяжким тілесним ушкодженням, якщо у тварини настало обмеження можливості забезпечувати фізіологічні прояви життєдіяльності

на рівні з іншими тваринами цього ж виду, або відбулось знівечення (спотворення) екстер'єру, якщо це поєднано з вилученням очного яблука.

### **Каліцтво kota внаслідок травматичної енуклеації очного яблука через механічну травму, заподіяної молотком**

Із фабули іншої постанови дізнавача про призначення судово-ветеринарної експертизи відомо, що громадянин Д., перебуваючи в обідню пору на подвір'ї громадянина М., діючи умисно, нехтуючи нормами суспільної моралі, з метою заподіяння травми коту за кличкою Люсик наніс йому удари молотком в ділянку голови. Після чого власник тварини, громадянин Д., доправив kota у клініку ветеринарної медицини для надання ветеринарної допомоги та написав заяву про скоєне правопорушення до місцевого відділу поліції. Було відкрито кримінальне провадження за ч.1 ст. 299 Кримінального Кодексу України – жорстоке поводження з тваринами.

Дізнавачем відділу поліції було призначено судово-ветеринарну експертизу постраждалого kota за кличкою Люсик.

Під час судово-ветеринарного дослідження підекспертної тварини судово-ветеринарним експертом встановлено, що її загальний стан задовільний, а ушкодження, спричинені коту, сумісні з життям.

Положення тіла в просторі фізіологічне, природне. Рухи правого очного яблука, вушних раковин, хвоста, активні. Під час судово-ветеринарного освідування тварини стан правого ока в межах анатомічної норми. Проте ліве очне яблуко відсутнє. З лівої очної щілини виділяється гнійний ексудат, кон'юнктива червоного кольору (рис. 2).

У підекспертної кішки слух і нюх – у межах фізіологічної норми, тактильна, больова, температурна та глибока (пропріорецептивна) чутливість шкіри збережена в усіх ділянках тіла, зокрема в ділянці міжщелепного простору, шиї, передгруддя і підгруддя. Око-серцевий рефлекс виражений, нормотонічний. Рухи тварини вільні, вона легко переміщується між перешкодами у приміщенні клініки.

Крім того, виявлене одне садно в ділянці правої лопатки, травматичне видалення правого нижнього ікла (404 за одонтологічною картою) і рана ясен в цій ділянці, а також спостерігається неприродна рухливість правої виличної кістки (рис. 2 б).

Із додаткових досліджень під час проведення судово-ветеринарної експертизи виконано рентгенографію ділянки голови і шиї у kota за кличкою Люсик та встановлено рентгенологічний діагноз – закритий косий перелом правої виличної кістки (рис. 2 г).

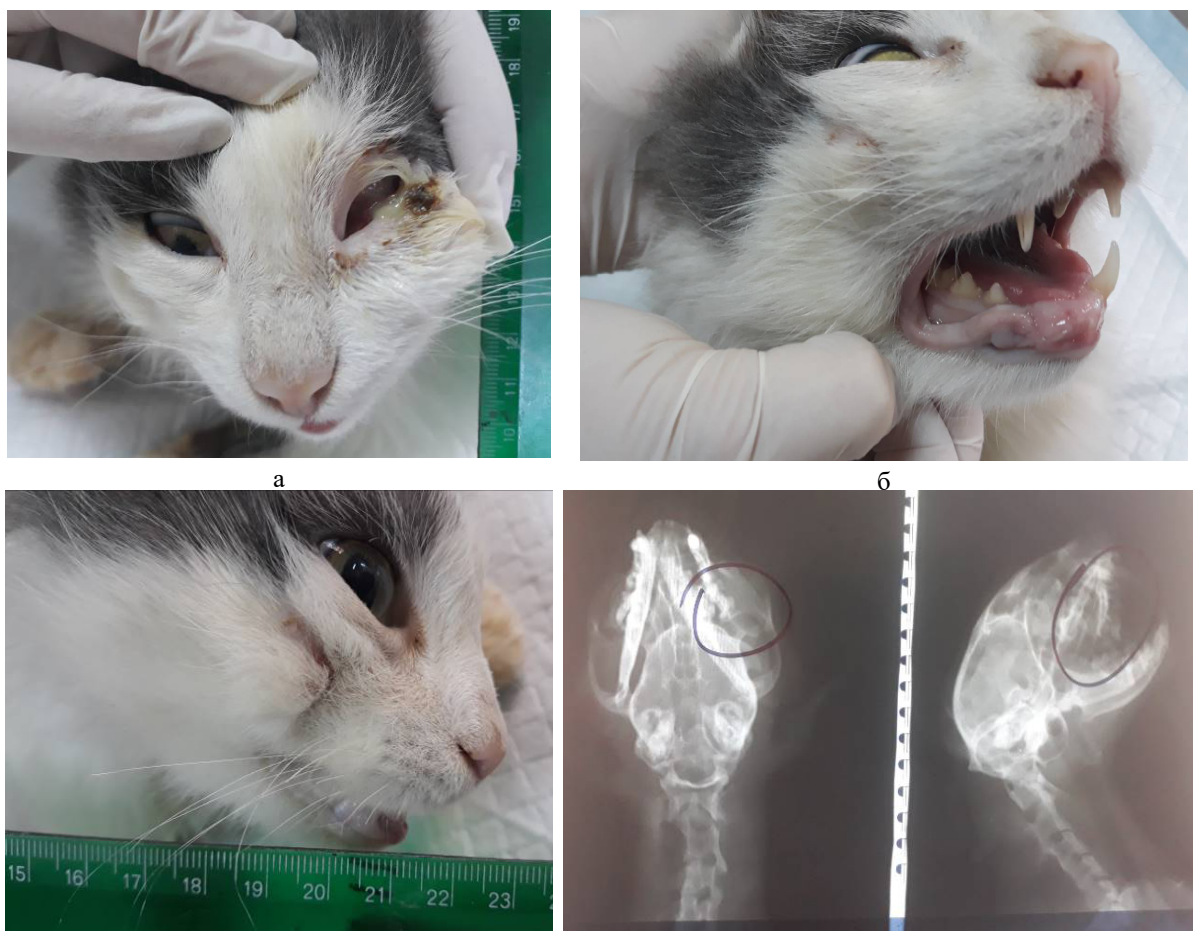


Рис. 2. Підекспертний кіт за кличкою Люсик: а – відсутність лівого очного яблука (травматична енуклеація); б – травматичний злам правого нижнього ікла; в – садно в ділянці закритого косого перелому правої виличної кістки; г – закритий косий перелом правої виличної кістки (рентгенограма). Макрофото із архіву Національного наукового центру «Інститут судових експертиз ім. М. С. Бокаріуса» (2020).

Отже, на основі експертного дослідження ветеринарних документів, безпосереднього освідування підекспертної тварини було встановлено судово-ветеринарний діагноз: травматичне видалення лівого очного яблука, гнійний кон'юнктивіт зліва, садно в ділянці правої лопатки та закритий косий перелом правої виличної кістки, травматичне видалення правого нижнього ікла (404 за одонтологічною картою).

Узагальнивши і надавши експертну оцінку судово-ветеринарного дослідження (освідування) кота за кличкою Люсик, судовий експерт констатував, що механізмом травматичного ушкодження лівого очного яблука – травматична енуклеація (повне видалення лівого очного яблука), утворення саден та ран на голові, правому боці тулуба, травматичного видалення правого нижнього ікла та закритого косого перелому правої виличної кістки є травматичний вплив у вигляді ударної дії твердого предмета з обмеженою поверхнею, такою що

не змінює форму, є монолітною. Таким предметом міг бути молоток.

Тілесні ушкодження виявлені у кота нанесені один за одним з незначним розривом в часі (від кількох секунд до кількох хвилин). Вони могли утворитися у той період часу та за тих умов, які зазначені в постанові дізнавача.

Ушкодження, спричинені підекспертному коту виникнути самостійно під час життя тварини не могли, вони є наслідком насильницьких дій екзогенного (зовнішнього) походження. На момент проведення судово-ветеринарної експертизи, ушкодження, спричинені коту, сумісні з життям, а клінічний стан тварини є задовільним.

Під час спричинення зазначених вище тілесних ушкоджень підекспертному коту, а також у посттравматичному періоді, тварина відчувала фізичний біль, проявляла страждання й мучення від спричинених травм (тілесних ушкоджень), тому потребує психологічної реабілітації.



Вирішуючи питання про ступінь тяжкості шкоди, заподіяної здоров'ю kota судово-ветеринарний експерт дійшов таких висновків. Згідно із «Правилами» [38], повна втрата лівого ока, що призвело до стійкої втрати функції зору на ліве око кваліфікується як тяжке тілесне ушкодження за критерієм стійкої втрати органа і його функції. Закритий косий перелом правої виличної кістки є ушкодженням середньої тяжкості, що спричинив тривалий розлад здоров'я строком понад 21 добу. Травматичне видалення правого нижнього ікла (404 за одонтологічною картою) та садно в ділянці правої лопатки є легким тілесним ушкодженням із скороминущими наслідками, тривалістю не більше 6 діб, що не спричинили короткочасного розладу здоров'я.

Вирішуючи питання про каліцтво тварини від спричинених тілесних ушкоджень, зазначаємо, що враховуючи конструкцію дефініції каліцтво тварин, керуючись «Правилами» [38], а також згідно із «Методикою судово-ветеринарного дослідження тварин з метою встановлення їх каліцтва», тілесні ушкодження, виявлені у kota у вигляді травматичного видалення лівого очного яблука (енуклеація) є каліцтвом тварини, оскільки відбувся стійкий розлад її здоров'я в результаті тілесного ушкодження та його наслідків, що призвело до повної втрати органа (лівого ока), що при взаємодії тварини із зовнішнім середовищем призвело до стійкої втрати або значного обмеження можливості забезпечувати фізіологічні прояви життєдіяльності на рівні з іншими тваринами цього ж виду (орієнтація та переміщення в просторі, координація рухів, ведення природного способу життя, самозахисту), а також спотворює зовнішній вигляд тварини через знівечення частин тіла в результаті їх фізичної відсутності.

#### **Каліцтво собаки в результаті парезу тазових кінцівок внаслідок механічної травми, заподіяної господарськими вилами**

Із ухвали слідчого судді відомо, що особа жорстоко поводитись із собакою, чим заподіяла йому тілесні ушкодження, що є кримінальним правопорушенням, передбаченим ч. 1 ст. 299 КК України. Під час досудового розслідування встановлено, що було виявлено собаку з тілесними ушкодженнями у вигляді проникаючих колотих поранень у ділянці грудної клітки та черева, а також опіків тіла. У подальшому тварину було поміщено до ветеринарної клініки, де їй надавали ветеринарну допомогу. Слідчим була винесена постанова про призначення судово-ветеринарної експертизи (освідування) постраждалої тварини з метою встановлення шкоди, заподіяної її здоров'ю.

Аналізом виписки із історії хвороби підекспертної собаки встановлено, що в клініку ветеринарної медицини поступив собака за кличкою Чейз-Ежик віком 3 роки 6 міс. і 2 тижні, самець, порода – метис, жива маса – 10,2 кг, ректальна температура тіла – 40,0 °C.

У тварини було виявлено ураження волоссяного покриву в ділянці грудної клітки, спини й грудних кінцівок від вогню. Видимі слизові оболонки гіперемійовані. На тілі, в ділянці грудної клітки та черева, виявлені колоті рани. Із ран виділяється ексудат з домішкою крові і гною. Тварина пригнічена. Під час пальпації живіт ущільнений, збільшений в об'ємі, болючий. На вентральній поверхні черева спостерігаються гематоми великих розмірів. Сечовий міхур збільшений в об'ємі. Під час катетеризації вилучено 700 см<sup>3</sup> сечі темно-оранжевого кольору з зеленуватим відтінком. Чутливість тазових кінцівок відсутня. Клінічний стан підекспертної тварини тяжкий.

Клінічний діагноз: колоті рани грудної клітки та черева, гематоми на вентральній поверхні черева, парез сечового міхура і тазових кінцівок (рис. 3). Прогноз: обережний.

У день виписування із клініки ветеринарної медицини (через 10 діб від початку лікування) тварина споживає корм і п'є воду. Температура її тіла становить 38,2 °C. На тазові кінцівки не опирається, їх чутливість відсутня. Сеча самостійно не відходить, її необхідно видаляти за допомогою сечового катетера. Рани чисті, в стадії грануляції. Рекомендовано додаткове обстеження й консультацію лікаря ветеринарної медицини із спеціалізацією невролога, а також виконати магнітно-резонансну томографію (МРТ).

Під час повторного клінічного обстеження собаки через 14 діб після заподіяння їй ушкоджень, у клініці ветеринарної медицини встановлено, що клінічний стан собаки середньої тяжкості. Під час клінічного огляду виявлено сліди опіків II ступеня на череві, в ділянці грудної клітки, спини й грудних кінцівок. Спостерігається парез лівої і правої тазових кінцівок III ступеня, парез хвоста, атонія сечового міхура. Колоті рани знаходяться в стадії грануляції в ділянці грудної стінки і черева з лівого боку. За лівою і правою вушними раковинами виявлена колота рани глибиною 3 см з ознаками запалення. Апетит і дефекація не змінені. Діурез відсутній, сечу необхідно зціджувати примусово механічно, в сечі наявний білок, що свідчить про важкий запальний процес внаслідок посттравматичного порушення роботи нирок.



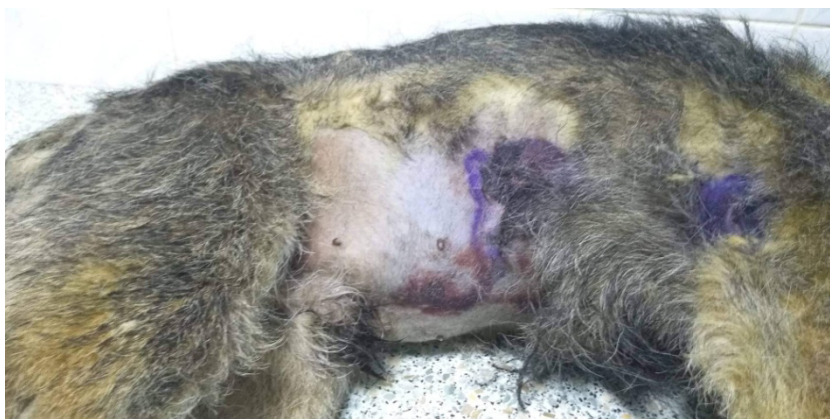

Рис. 3. Підекспертний собака Чейз-Ежик. Кровопідтікання і гематома у ділянці вентральної черевної стінки; рани бічної грудної і черевної стінок. Макрофото. Із архіву Бюро судово-ветеринарних досліджень Державного біотехнологічного університету (2019).

Із консультативного висновку ветеринарного невролога встановлено, що у підекспертної тварини відсутня поверхнева чутливість тазових кінцівок і хвоста, проте глибока чутливість збережена. Сухожильні й периостальні рефлекси тазових кінцівок дещо знижені. Спостерігається гіпертонус грудних кінцівок. Черепно-мозкові рефлекси – без особливостей, ністагм відсутній, фотореакції збережені. Собака перебуває в стані стресу.

Діагноз ветеринарного невролога: постравматичний периферичний параліч (ушкодження нижнього моторного нейрона) у вигляді задньої м'явої параплегії. Закрита черепно-мозкова травма, неврологічний дефіцит III ступеня. Спинальний сечовий міхур, атонія сечового міхура.

Аналізом наданих матеріалів, зокрема відеозображень на диску, які, з огляду на оформлення відеоряду були також оприлюднені засобом масової інформації, де показано як собака з ознаками обпалення волосся лежить посмикуючись, витягнувши вперед грудні кінцівки, з ознаками виправлення фізіологічних згинів хребта, з нерухомими тазовими кінцівками (ознаки синдрому Шиффа-Шерінгтона (рис. 4) та скавучить, що є ознакою відчуття болю, після отримання ушкоджень у собаки настали розлади здоров'я (зміни неврологічного статусу), які мають ознаки спинального шоку.

Тварині проведено ультрасонографічне дослідження органів черевної порожнини, за яким виявлено: УЗ-ознаки застою жовчі, двобічного нефриту, помірного гідронефрозу, контузії лівої нирки.



Рис. 4. Підекспертний собака «Чейз-Ежик»: а – ознаки ураження спинного мозку, прояви синдрому Шиффа-Шерінгтона; б – ознаки ураження спинного мозку, парез лівої та правої тазових кінцівок. Макрофото із архіву Бюро судово-ветеринарних досліджень Харківської державної зооветеринарної академії (2019).

Отже, за сукупністю судово-ветеринарних досліджень підекспертного собаки були виявлені такі ушкодження: опіки II ступеня у ділянці живота, грудної стінки, спини, грудних кінцівок; колота рана в ділянці шиї за вушною раковиною зліва та справа із зоною перифокального запалення, глибиною до 3 см; колоті рани у стадії грануляції в ділянці черева і грудної стінки зліва; поширена гематома у ділянці вентральної частини черевної стінки; зниження поверхневої чутливості тазових кінцівок і хвоста від 10 грудного сегменту і каудальніше (ближче до хвоста), за часткової збереженості глибокої чутливості; задній в'ялий параплез тазових кінцівок середнього ступеня тяжкості; закрита черепно-мозкова травма з неврологічним дефіцитом III-го ступеня. Зазначені ушкодження виявлені на тлі спинального шоку, атонії сечового міхура, нефриту, помірного гідронефрозу, контузії лівої нирки.

За результатами біохімічного аналізу крові підекспертної тварини можна констатувати розлади її здоров'я, пов'язані з альтеративними, або запальними патологіями нирок та патологіями печінки, на основі зниження реології жовчі та її ретенції у жовчовивідній системі: підвищення рівня креатиніну, сечовини, білірубіну, лужної фосфатази. Зазначене може бути як наслідком порушення моторики кишкового каналу у малорухливої тварини, в результаті отриманих травм, так і наслідком ушкодження (альтеративних патологій) власне печінки.

Колото-різані рани бічної грудної та черевної стінок, виявлені у собаки за кличкою Чейз-Ежик, а також колоті рани в ділянці шиї за правою і лівою вушними раковинами із зоною перифокального запалення, глибиною до 3 см, та колоті рани у стадії грануляції в ділянці живота і грудної стінки зліва, могли бути заподіяні через нанесення ударів колючим предметом з обмеженою площею контакту циліндричної або конічної форми. Таким предметом могли бути сільськогосподарські вила.

Опіки шкіри черева, виявлені у собаки, а також ознаки опіків, орієнтовно II ступеня, у ділянці живота, грудної стінки, спини, грудних кінцівок, виявлені у тварини могли бути спричинені від дії відкритого полум'я.

Визначаючи ступінь тяжкості шкоди, заподіяної здоров'ю собаки є підстави констатувати, що згідно із «Правилами» [38], опіки II ступеня в ділянці живота, грудної стінки, спини, грудних кінцівок кваліфікуються як тяжкі тілесні ушкодження за критерієм небезпеки для життя.

Колоті рани в ділянці шиї за вушною раковиною зліва та справа та колоті рани у стадії

грануляції в ділянці черева і грудної стінки зліва кваліфікуються як тілесні ушкодження середньої тяжкості з тривалим розладом здоров'я та втратою робото здатності строком понад 21 добу.

Поширена гематома у ділянці вентральної (нижньої) частини черевної стінки кваліфікується як легке тілесне ушкодження з короточасним розладом здоров'я тривалістю понад 6 діб, але не більше як 21 добу.

Зниження поверхневої чутливості тазових кінцівок і хвоста від 10 грудного сегмента і каудальніше (ближче до хвоста), за часткової збереженості глибокої чутливості та задній в'ялий параплез тазових кінцівок середнього ступеня тяжкості, гіпертонус грудних кінцівок, атонія сечового міхура кваліфікуються як тяжкі тілесні ушкодження за наслідками ушкодження.

Закрита черепно-мозкова травма з неврологічним дефіцитом III-го ступеня на тлі спинального шоку кваліфікуються як тяжкі тілесні ушкодження за критерієм небезпеки для життя.

Між тілесними ушкодженнями, отриманими твариною та розладом здоров'я тварини є прямий необхідний причинно-наслідковий зв'язок.

Усі ушкодження, отримані твариною за кличкою Чейз-Ежик, мають надзвичайно болісний прояв і спричинили тяжкі фізичні страждання тварини під час травмування і постійно зумовлюють фізичні страждання тварини у посттравматичний період, через неможливість вести звичний природний спосіб життя.

Вирішуючи питання про каліцтво тварини від спричинених тілесних ушкоджень, зазначаємо, що враховуючи конструкцію дефініції каліцтво тварин, керуючись «Правилами» [38], а також згідно із «Методикою судово-ветеринарного дослідження тварин з метою встановлення їх каліцтва», виявлені під час судово-ветеринарного освідування підекспертного собаки розлади його здоров'я у вигляді: відсутності поверхневої чутливості у нижньогрудних та крижових сегментах спинного мозку (ділянки спини і крижа, а також тазових кінцівок) з ознаками закритої черепно-мозкової травми з неврологічним дефіцитом III-го ступеня; атонія сечового міхура (спинальний сечовий міхур); посттравматичний периферичний параліч (ураження нижнього моторного нейрона) у вигляді задньої в'ялої параплегії, є каліцтвом тварини, оскільки відбулись розлади здоров'я тварини в результаті тілесних ушкоджень та їх наслідків, що призвело до часткової втрати функції ділянок тіла тварини (тазових кінцівок у вигляді в'ялої параплегії), що при взаємодії тварини із зовнішнім середовищем призвело

до стійкої втрати або значно вираженої втрати можливості твариною забезпечувати свої фізіологічні прояви життєдіяльності на рівні з іншими тваринами цього ж виду (розмноження, орієнтація та переміщення в просторі, координація рухів, ведення природного способу життя, контакту з іншими тваринами, самозахисту, здатності до виконання корисної роботи тощо).

Для обґрунтування викладених вище положень зазначаємо, що стійкою, тобто постійною і повною втратою будь-якого органа є повне фізичне його відокремлення від тіла тварини, а також, якщо в організмі тварини настав такий стан, коли протягом усього її життя в посттравматичному періоді спостерігається повна незворотна втрата функції, притаманної втраченому органу, котра повністю вже ніколи не відновиться (афункція). Наприклад, настав параліч цього органа, в результаті чого він не може виконувати свої специфічні функції.

Згідно із «Правилами» [38] та «Методикою судово-ветеринарного дослідження тварин з метою встановлення їх каліцтва» під значно вираженою втратою можливості твариною забезпечувати свої фізіологічні прояви життєдіяльності на рівні з іншими тваринами цього ж виду необхідно розуміти стійкі, значно вираженої тяжкості функціональні порушення в організмі, зумовлені захворюванням, травмою або уродженими вадами розвитку, які призводять до такого значного обмеження життєдіяльності тварини, що потребує постійного стороннього догляду та опіки, призводить до абсолютної залежності від людини, яка її доглядає, у забезпеченні фізіологічних потреб життєдіяльності (харчування, розмноження, орієнтація та переміщення в просторі, координація рухів, ведення природного способу життя, контакту з іншими тваринами, самозахисту, здатності до виконання корисної роботи та втрати продуктивності тощо).

#### **Каліцтво собаки внаслідок парезу тазових кінцівок через механічну травму, заподіяну під час дорожньо-транспортної пригоди**

Обставини справи. Зооволонтерка стала свідком дорожньо-транспортної пригоди за участю собаки. Водій, який збив на дорозі собаку, втік з місця пригоди. Тварина не могла самостійно переміщуватись, скаржилась, знаходилась у стресовому стані. Собаку доставили в клініку ветеринарної медицини для обстеження і надання ветеринарної допомоги. Під час клінічного дослідження у собаки стан тяжкий, тварина у свідомості, виявлена деформація хребта на рівні нижньо-грудного і поперекового відділів. Нейрорефлекторна провідність попереково-крижової ділянки і тазових кінцівок частково збережена (чутливість частково

збережена на рівні стегон, відзначався виражений гіпотонус м'язів, зниження сухожильних рефлексів тазових кінцівок). Тазові кінцівки – без довільних рухів і чутливості (повне порушення провідності на нижньогрудному і поперековому рівнях спинного мозку). У проекції грудо-поперекового переходу реєструється патологічний горб, різко болючий.

Рентгенологічним дослідженням виявлено переломовивих другого поперекового хребця ( $L_2$ ) з вивихом у краніальному напрямку з пошкодженням структур заднього опорного комплексу. Посттравматична кіфотична деформація поперекового відділу хребта. Порушення цілісності кісток кінцівок і тазу не виявлено.

За даними ультразвукового дослідження внутрішніх органів собаки за кличкою Чорний встановлено лівосторонній плеврит, пневмоторакс, холестаза, нефропатія.

Аналізом даних магнітно-резонансної томографії встановлено, що на серії МР-томограм виявлені такі зміни: суттєве зміщення першого поперекового хребця ( $L_1$ ) відносно другого поперекового хребця ( $L_2$ ) в дорсальному напрямку, спинний мозок з чіткими рівними межами, окрім ділянки травми і має порушення провідності в ділянці першого і другого поперекових хребців  $L_1-L_2$ . Виявлені часткові зміни щодо речовини спинного мозку і ділянки травми (розриву); збільшена права нирка з ущільненням мозкового шару. Субарахноїдальні простори не змінені. Паравертебральні тканини без особливостей.

Висновок: за даним магнітно-резонансної томографії встановлено вивих першого поперекового хребця ( $L_1$ ) з повним розривом спинного мозку. За низкою ознак можна запідозрити політравму: тупу травму правої нирки та печінки, травматичну нейропатію тощо.

Тварині проводили інтенсивну інфузійну терапію, симптоматичне медикаментозне лікування, для стабілізації стану тварини і подальшої підготовки до хірургічного втручання.

Хірургічне втручання у вигляді відкритої репозиції переломовивиху першого і другого поперекових хребців ( $L_1-L_2$ ), заднього метало-аутокісткового спонділодезу другого і третього поперекових хребців ( $L_2-L_3$ ) виконано пластиною «Конмет» за остисті відростки, починаючи від дванадцятого грудного і закінчуючи третім поперековим хребцями ( $Th_{12}-L_3$ ), із заднім аутокістковим спонділодезом (кісткова крихта). Також у підекспертної тварини відзначається травматичний розрив парієтальної плеври, проведено його вшивання, з м'язовою пластиною, в результаті цього досягнутий адекватний аеростат.



Аналізом результатів клінічного і біохімічного аналізів крові собаки за кличкою Чорний встановлено, що в крові виявляється збільшеними: кількість еритроцитів і моноцитів, паличкоядерних і сегментоядерних нейтрофілів, рівень АЛТ, ГГТ, лужної фосфатази, загального білка, загального білірубину, креатиніну, фосфору, кальцію; зниженими були такі показники крові: кількість лімфоцитів, вміст сечовини, кальцію і глюкози. Отже, стан собаки характеризується зневодненням, розвитком гострих запальних процесів в організмі, нирковою недостатністю, застоєм жовчі, зниженням рівня захисних сил організму.

Через 4 місяці після спричинення собаці травми проведено судово-ветеринарне освідчування собаки за кличкою Чорний. Під час цієї процедури встановлено, що в анамнезі у тварини виявлено повний розрив спинного мозку, тупу травму правої нирки та печінки, травматичну нефропатію, травматичну гепатопатію, травматичний розрив парієтальної плеври, лівосторонній плеврит, пневмоторакс, холестаз. Ускладнення хвороби – порушення функції перереміщення в просторі.

Під час судово-ветеринарного освідчування виявлено, що у собаки реєструється неприродна постановка тазових кінцівок – флексія в заплеснових суглобах. Тілобудова правильна, симетрична. У поперековій ділянці реєструється випин у бік пластинки, якою виконана фіксація вивиху першого і другого поперекових хребців ( $L_1-L_2$ ).

Чутливість шкіри збережена в усіх ділянках тіла за виключенням шкіри тазових кінцівок, поперекової і крижової ділянок, де чутливість значно знижена або відсутня.

Скелетні м'язи в усіх ділянках тіла розвинуті симетрично, помірно, крім м'язів тазових кінцівок, де вони розвинуті симетрично, проте

з ознаками м'язової атрофії. Тонус м'язів нормальний в усіх ділянках тіла, проте в ділянці крижа, попереку і тазових кінцівок знижений, а після 30-хвилинного рухового навантаження – дрижачий під час стояння та рухів тварини. Рух грудними кінцівками вільний, впевнений, координований. В стоячому положенні собаки суглобові кути грудних кінцівок в межах фізіологічної і статичної норми. Проте рух тазовими кінцівками скований, на 80 % не координований, тургор м'язів знижений, спостерігається часткове волочіння і «переплетіння» лівої і правої тазових кінцівок (рис. 5).

В стоячому положенні собаки колінні суглоби відведені вперед під вентральну черевну стінку, реєструється гіперфлексія (значне зменшення величини кута) колінних і заплеснових суглобів, також реєструється гіперекстензія (збільшення величини кута) суглобів пальців. Поперекова і крижова ділянки дещо опущені відносно поздовжньої осі інших відділів хребта. Хребет безболісний. В ділянці першого і другого поперекових хребців ( $L_1-L_2$ ) спостерігається потовщення через пластину, якою фіксували вивихи.

Акт дефекації вільний, не болючий, регулярний (2–3 рази на добу). Калові маси оформлені, коричневого кольору, звичного специфічного запаху, без домішок.

Отже, визначаючи ступінь тяжкості шкоди, заподіяної здоров'ю піддослідного собаки зазначаємо, що згідно із «Правилами» [38] собаці за кличкою Чорний спричинені тяжкі тілесні ушкодження за критерієм стійкої втрати частиною тіла тварини (тазовими кінцівками) функції в результаті розриву спинного мозку в ділянці першого і другого поперекових сегментів ( $L_1-L_2$ ), що встановлено об'єктивними даними спеціальних інструментальних досліджень.



Рис. 5. Положення тіла у просторі у собаки за кличкою Чорний в постопераційний період після травми хребта. Макрофото із архіву Бюро судово-ветеринарних досліджень Харківської державної зооветеринарної академії, 2015.

Стійкою, тобто постійною і повною втратою будь-якого органа є такий стан, якщо протягом усього її життя у посттравматичному періоді спостерігається повна незворотна втрата функцій, притаманних втраченому органу, котрі повністю вже ніколи не відновляться (афункція), в результаті чого окремі частини тіла тварини не можуть виконувати свої специфічні функції [38].

Вирішуючи питання про каліцтво підекспертної тварини від спричинених тілесних ушкоджень, зазначаємо, що враховуючи конструкцію дефініції каліцтво тварин, керуючись «Правилами» [38], а також згідно із «Методикою судово-ветеринарного дослідження тварин з метою встановлення їх каліцтва», зазначений прояв ушкоджень є каліцтвом, оскільки відбувся стійкий розлад здоров'я тварини в результаті тілесного ушкодження та його наслідків, що призвело до часткової втрати функцій ділянок тіла тварини (тазових кінцівок), що при взаємодії тварини із зовнішнім середовищем призвело до стійкої втрати або значно вираженої втрати можливості твариною забезпечувати свої фізіологічні прояви життєдіяльності на рівні з іншими тваринами цього ж виду (розмноження, орієнтація та переміщення у просторі, координація рухів, ведення природного способу життя, контакту з іншими тваринами, самозахисту, здатності до виконання корисної роботи тощо).

#### **Каліцтво цуценяти через вроджені вади розвитку**

Обставини справи. На початку жовтня 2015 р. покупець придбала цуценя за кличкою «Александра-Гранд Вікторія» (французький бульдог, жива маса – 2,800 г, вік – 2,5 міс., самка, тавро № xxxx) у собаководчиці. Коли годували цуценя, воно почало захлинатися та давитися кормом. Спочатку думали що маленька, ще не вмє їсти й пити. Звернулися до

ветеринарної клініки, в якій встановили, що у цуценяти виявляється генетична патологія у вигляді «вовчої пащі» (рис. 6).

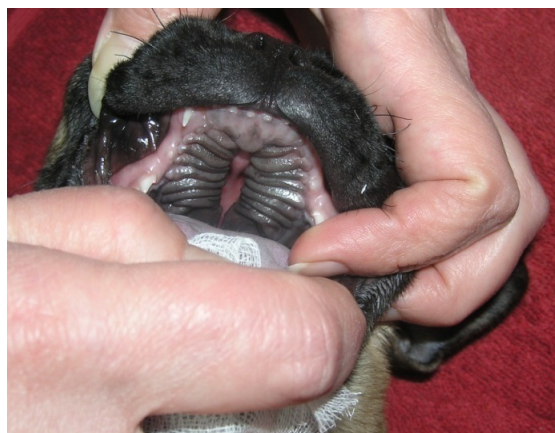
Покупець цуценяти звернулася до собаководчиці, щоб та забрала цуценя і повернула кошти, витрачені на його придбання. Собаководчиця відмовляється від порозуміння. Покупець цуценяти звернулася до експерта з клопотанням провести судово-ветеринарне дослідження згаданого цуценяти для можливості відшкодування вартості цуценяти через суд.

Під час судово-ветеринарного дослідження підекспертного цуценяти за кличкою Александра-Гранд Вікторія встановлено, що череп брахіоцефального типу. В ділянці піднебінного шва від різцевого сосочка до м'якого піднебіння реєструється видовженої форми щілина, яка вільно з'єднує ротову порожнину з носовою порожниною. Зліва і справа від неї відходять піднебінні валики. Кісткова основа в ділянці щілини твердого піднебіння відсутня. Інших аномалій розвитку черепа не виявлено.

Вирішуючи питання про каліцтво тварини, зазначаємо, що враховуючи конструкцію дефініції каліцтво тварин, керуючись «Правилами» [38], а також згідно із «Методикою судово-ветеринарного дослідження тварин з метою встановлення їх каліцтва», зазначений прояв вродженої патології розвитку є каліцтвом тварини, оскільки ця патологія спричинила стійкі розлади здоров'я внаслідок вроджених вад розвитку, що призвело до часткової втрати функцій травлення в ротовій порожнині, що при взаємодії тварини із зовнішнім середовищем призвело до стійкої втрати або значного обмеження можливості забезпечувати фізіологічні прояви життєдіяльності на рівні з іншими тваринами цього ж виду, зокрема харчування, ведення природного способу життя.



а



б

Рис. 6. Підекспертне цуценя за кличкою Александра-Гранд Вікторія: а – зовнішній вигляд; б – розщелина твердого піднебіння у вигляді «вовчої пащі». Макрофото із архіву Бюро судово-ветеринарних досліджень Харківської державної зооветеринарної академії, 2015 р.

### **Каліцтво кішки внаслідок втрати очей і функції зору**

Із постанови дізнавача-інспектора про призначення судово-ветеринарної експертизи відомо, що чоловік жорстоко поводився з кошеням, вивішуючи його на мотузці за шию з вікна багатоповерхового будинку. Зоозахисники вилучили тварину у правопорушника, відправили її у клініку ветеринарної медицини для надання ветеринарної допомоги та звернулися до поліції для реагування на правопорушення.

Поліція відкрила кримінальне провадження за ч. 1 ст. 299 Кримінального Кодексу України – жорстоке поводження з тваринами.

Під час проведення судово-ветеринарної експертизи встановлено, що об'єктом дослідження є кішка домашня за кличкою Вікторія, самка, віком 7 місяців, коричнево-сірого окрасу шерсті. Дата заподіяння ушкодження – 03.11.2020 р.

Дослідженням ветеринарної документації, що містилась у матеріалах кримінального провадження встановлено, що тварині надавали первинну ветеринарну допомогу, оперативне лікування та виконували діагностичні дослідження у клініках ветеринарної медицини. Дані клінічного огляду: ректальна температура тіла кішки становить 37,6 °С, стан пригнічений. Спостерігаються виражені больові відчуття в ділянці ануса, набряклість в ділянці носа, шиї, лівого ока, лівого вуха, черева. Реєструються крововиливи в ліве око, гематома в ділянці шиї, під час пальпації органів черевної та тазової порожнини відмічається больова реакція, деформація хребців хвоста.

Реакція зіниці на світло відсутня. Судини очного дна проглядаються слабо, через помутніння кришталика. Зіниці деформовані. Крововиливи на очному дні відсутні.

Клінічний діагноз: забої м'яких тканин тіла та органів черевної порожнини (за результатами УЗД), закрита черепно-мозкова травма, атрофія зорового нерва. Кульгавість на ліву грудну кінцівку. Пієлонефрит лівосторонній. Спленомегалія. Набряк в ділянці носа, лівого ока, лівого вуха, шиї, черева. Гематома в ділянці шиї. Крововиливи в лівому оці.

За результатами ультрасонографічного дослідження: пієлонефрит лівосторонній, спленомегалія.

Зокрема, дослідженням результатів вимірювання внутрішньоочного тиску встановлено, що у правому оці внутрішньоочний тиск становить 64 мм.рт.ст. (норма 14–27 мм.рт.ст.), тобто збільшений на 137 %, а у лівому – 8 мм.рт.ст. (норма 14–27 мм.рт.ст.), тобто він зменшений на 43 %. Праве очне яблуко збіль-

шене у розмірах (буфтальм) в результаті підвищеного внутрішньоочного тиску (збільшений на 137 %). У передній камері правого ока є задні синехії, які призвели до деформації зіниці. Рогівка і склисте тіло – без змін. Виявляється нуклеарна катаракта на початковій стадії, а також атрофічні зміни сітківки і диску зорового нерва, вторинні до глаукоми.

Розмір лівого очного яблука знаходиться у межах анатомічної норми. В лівому оці на райдужній оболонці та кришталику циркулярно розташовані задні синехії та виявляються ознаки увеїту. Внутрішньоочний тиск знижений на 43 %. Ефект Тіндаля++. Рогівка і склисте тіло без змін, проте спостерігається тотальна зріла катаракта та відшарування сітківки.

Висновок ветеринарного офтальмолога: в обох очах виявлені патологічні зміни, що призвели до незворотної сліпоти. Увеїт в правому оці призвів до вторинної глаукоми. Наслідком глаукоми є незворотні зміни сітківки і диску зорового нерва, зміни в кришталику, утворення задніх синехій. Прогноз: хворе око спричиняє постійний біль та за відсутності позитивних результатів за консервативного лікування підлягає обов'язковому видаленню.

Увеїт в лівому оці призвів до утворення задніх синехій, відшарування сітківки, розвитку зрілої катаракти. Зорова функція лівого ока втрачена. Прогноз: ліве око суттєво зменшиться в розмірах.

Під час судово-ветеринарного дослідження кішки встановлено посттравматичне хірургічне видалення правого очного яблука. Повна сліпота на ліве око (рис. 7).

Ліва очна щілина достатньо відкрита. Ліве очне яблуко звичних розмірів, не збільшене, займає природне анатомічне положення. На штучне освітлення тварина не реагує. Зіниця лівого ока звичних розмірів. Кон'юнктива блідо-рожевого кольору, помірноволога. Витікання з лівої очної щілини відсутнє. Повіки лівого ока без припухлостей, анатомічно цілісні, займають природне анатомічне положення, акт мигання не порушений. Сльозовиділення з лівого ока не спостерігається. Райдужна оболонка лівого ока пігментована, без помутніння. Рогівка лівого ока анатомічно цілісна, не болюча.

Очна щілина правого ока закрита через зрощення верхньої і нижньої повік після хірургічного видалення правого очного яблука і накладання хірургічних стібків на краї верхньої і нижньої повік. Витікання з правого ока відсутні. Шкіра повік неболюча, суха, помірно тепла, анатомічно цілісна, ненабрякла. Рубець на повіках нормотрофічний.





Рис. 7. Загальний вигляд кішки за кличкою Вікторія. Праве очне яблуко видалене. Верхня і нижня повіки правого ока з'єднані стібками. Права очна щілина повністю закрита. Ліве око – повна сліпота. Макрофото із архіву ННЦ «ІСЕ ім. засл. проф. М. С. Бокаріуса» (2021).

Тварина адекватно та швидко реагує на оклики повертанням голови, а також активно реагує на запах. Тактильна, больова, температурна, глибока (пропріорецептивна) чутливість шкіри збережена в усіх ділянках тіла. Загальний тонус скелетних м'язів виражений. Вони здатні до активних рухів. Око-серцевий рефлекс виражений, нормотонічний.

Кішка самостійно опирається на грудні й тазові кінцівки, під час переміщення кульгавість відсутня, рухи тварини вільні. Реєструється природна постановка кінцівок. Порушення анатомічної цілісності кісток скелета, зокрема кінцівок, не виявлено.

Судово-ветеринарний діагноз: забої м'яких тканин та органів черевної порожнини; закрита черепно-мозкова травма; кульгавість на ліву грудну кінцівку; пієлонефрит лівосторонній; спленомегалія; набряк в ділянці носа, лівого ока, лівого вуха, шиї, черева; гематома в ділянці шиї; крововиливи в лівому оці.

Праве око: буфтальм; підвищений внутрішньоочний тиск на 137 %, задні циркулярні синехії на райдужній оболонці, кришталикові; деформація зіниці; нуклеарна катаракта на початковій стадії; атрофічні зміни сітківки і диску зорового нерва, вторинні до глаукоми.

Ліве око: задні циркулярні синехії на райдужній оболонці та кришталикові; увеїт; внутрішньоочний тиск знижений на 43 %; ефект Тіндала++; тотальна зріла катаракта; відшарування сітківки.

На момент проведення судово-ветеринарної експертизи спостерігається стан після оперативного втручання на правому оці з приводу повного видалення правого очного яблука (повна енуклеація правого очного яблука). Повна сліпота на ліве око.

Дослідивши матеріали кримінального провадження та узагальнивши і надавши експертну оцінку клінічного стану кішки за кличкою Вікторія, судовий експерт констатує наступне. Кішка за кличкою Вікторія належить до виду кішка свійська (*Felissilvestris catus*), самка, віком 7 міс., без фізіологічних особливостей, типу хордових, класу ссавців, тобто є хреботною твариною, а, отже, є об'єктом правопорушення щодо жорстокого поводження з тваринами, передбаченого ст. 299 Кримінального Кодексу України.

На момент проведення судово-ветеринарної експертизи у кішки спостерігається стан після оперативного втручання на правому оці з приводу видалення правого очного яблука; повна сліпота на праве та ліве око, що в сукупності підтверджується об'єктивними клінічними судово-ветеринарними дослідженнями.

Отже, в обох очах виявлені патологічні зміни, що призвели до незворотної сліпоти. Увеїт в правому оці призвів до вторинної глаукоми (збільшення внутрішньоочного тиску на 137 %). Наслідком глаукоми є незворотні зміни сітківки і диску зорового нерва, катаракта кришталика, утворення задніх синехій (спайок). У зв'язку з цим праве очне яблуко видалене хірургічним способом (повна енуклеація правого очного яблука за клінічними показниками).

Увеїт лівосторонній призвів до утворення задніх синехій, відшарування сітківки, розвитку зрілої катаракти. Зорова функція лівого ока повністю втрачена.

Механізмом спричинення ушкоджень, виявлених у кішки за кличкою Вікторія є багаторазова дія тупого знаряддя з обмеженою травмуючою поверхнею. Крім того, виявлені набряки в ділянці голови та шиї могли утворитися від странгуляційної асфіксії в результаті підвищення.

Між виявленими тілесними ушкодженнями у кішки і її хворобливим станом у посттравматичному періоді є прямий необхідний причинно-наслідковий зв'язок.

Вирішуючи питання про ступінь тяжкості шкоди, заподіяної здоров'ю кішці за кличкою Вікторія, згідно із «Правилами» [38], судово-ветеринарний експерт кваліфікує їх як тяжкі тілесні ушкодження за критерієм стійкої втрати органа, зокрема правого ока і повної,

стійкої втрати функції зору на ліве око, які вже ніколи не відновляться, а також за критерієм невинного ушкодження екстер'єру тварини, тобто його знівечення. Зазначені ушкодження сумісні з життям.

Враховуючи локалізацію і прояв виявлених ушкоджень у кішки (відсутність правого очного яблука), судово-ветеринарний експерт дійшов висновку, що під час спричинення тілесних ушкоджень підекспертній кішці, а також у посттравматичному періоді, тварина відчувала фізичний біль, проявляла страждання і мучення від спричинених травм (тілесних ушкоджень).

Тілесні ушкодження, виявлені у кішки, могли утворитися за умов і в час, зазначені у Постанові дізнавача про призначення судово-ветеринарної експертизи. Виникнути такі ушкодження самостійно під час життя тварини без стороннього втручання не могли, вони є наслідком дій екзогенного (зовнішнього) походження.

Вирішуючи питання про каліцтво тварини від спричинених тілесних ушкоджень, зазначаємо, що враховуючи конструкцію дефініції каліцтво тварин, керуючись «Правилами» [38], а також згідно із «Методикою судово-ветеринарного дослідження тварин з метою встановлення їх каліцтва», зазначаємо, що на момент проведення судово-ветеринарної експертизи у підекспертної кішки виявляються ознаки стійкого (постійного) розладу здоров'я в результаті тілесного ушкодження та його наслідків, зокрема повна, стійка втрата функції зору на праве та ліве око, які ніколи не відновляться, що є каліцтвом тварини та призвело до знач-

ного обмеження її життєдіяльності, властивої даному виду тварин на рівні з іншими тваринами цього ж виду, зокрема орієнтації в просторі, координації рухів, ведення природного способу життя, контакту з іншими тваринами, а також спотворює зовнішній вигляд тварини (екстер'єр) через фізичну відсутність лівого очного яблука.

Розглянемо ще кілька експертних випадків щодо встановлення у тварин різних видів стану каліцтва.

#### **Каліцтво собаки внаслідок травматичної ампутації частини кінцівок**

Підекспертна собака за кличкою Шарик (рис. 8), який постраждав від жорстокого поводження з ним, був доставлений для проведення судово-ветеринарного дослідження зооветеринарами. Під час судово-ветеринарного клінічного дослідження виявлено ушкодження правої тазової та лівої грудної кінцівок у вигляді травматичної ампутації частини правої тазової кінцівки на рівні дистальних міжфалагнових суглобів II, III, IV та V пальців, тобто у собаки відбулася повна втрата дистальних фаланг II, III, IV та V пальців правої кисті, а також травматична ампутація частини лівої грудної кінцівки на рівні середини лівого п'ястку, тобто у собаку відбулася повна втрата II, III, IV та V пальців лівої кисті та дистальної половини лівого п'ястку (рис. 8).

Визначаючи ступінь тяжкості шкоди, заподіяної здоров'ю собаки за кличкою Шарик є підстави констатувати, що згідно із «Правилами» [38] собаці спричинені тяжкі тілесні ушкодження за критерієм втрати частини тіла, а також за критерієм знівечення екстер'єру.



а



б

Рис. 8. Підекспертний собака за кличкою Шарик: а – травматична ампутація частини лівої грудної кінцівки на рівні середини лівого п'ястку; б – травматична ампутація частини правої тазової кінцівки на рівні дистальних міжфалагнових суглобів II, III, IV та V пальців. Макрофото із архіву Бюро судово-ветеринарних досліджень Харківської державної зооветеринарної академії, 2021.



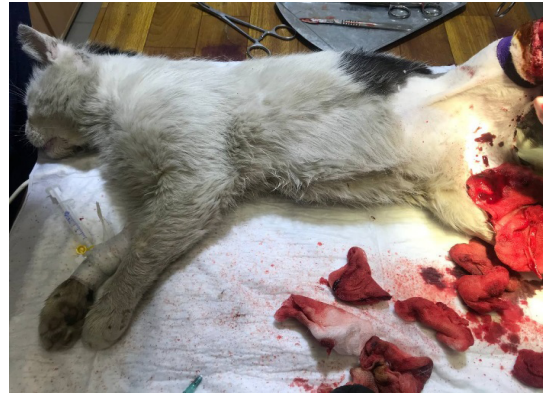Вирішуючи питання про каліцтво тварини від спричинених тілесних ушкоджень, зазначаємо, що враховуючи конструкцію дефініції каліцтво тварин, керуючись «Правилами» [38], а також згідно із «Методикою судово-ветеринарного дослідження тварин з метою встановлення їх каліцтва», зазначений прояв ушкоджень є каліцтвом, оскільки відбувся стійкий розлад здоров'я тварини в результаті тілесного ушкодження та його наслідків, що призвело до повної втрати частини тіла, через травматичну ампутацію правої тазової кінцівки на рівні дистальних міжфалагнових суглобів II, III, IV та V пальців, а також травматичну ампутацію частини лівої грудної кінцівки на рівні середини лівого п'ястку, що при взаємодії тварини із зовнішнім середовищем зумовило стійку втрату та значні обмеження можливості забезпечувати фізіологічні прояви життєдіяльності на рівні з іншими тваринами цього ж виду, зокрема ведення природного способу життя, контакту з іншими тваринами, переміщення у просторі, координація рухів, роботоздатності, добування корму, втікання від переслідування, а також спотворює зовнішній вигляд тварини через знівечення тіла в результаті фізичної відсутності частини правої тазової кінцівки та частини лівої грудної кінцівки.

#### **Каліцтво kota внаслідок втрати тазової кінцівки**

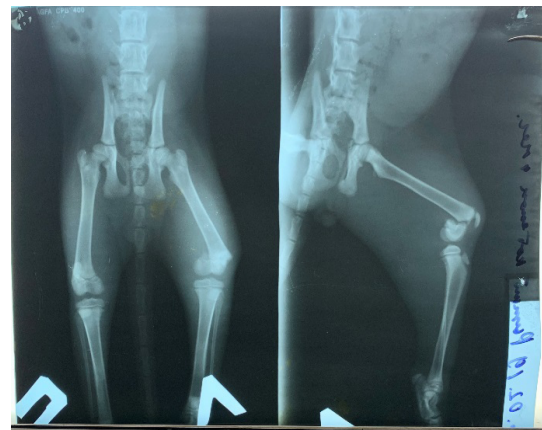
Згідно із розробленими нами «Правилами» [38] втратою кінцівок є відокремлення їх від тулуба: для грудних кінцівок – на рівні плечових суглобів, а для тазових кінцівок – на рівні кульшових суглобів, або втрату ними функцій (параліч чи інший стан, що унеможливило їх функціонування). Також під анатомічною втратою кінцівки необхідно розуміти її ампутацію на рівні не нижче ліктьового чи колінного суглобів.

Підекспертний кіт за кличкою Марсік (рис. 9а) переданий до експертної установи власником, який став очевидцем умисного наїзду на тварину автомобілем. Рентгенологічним дослідженням тварини виявлено повний прямий епіфізарний перелом дистальної ділянки стегнової кістки зліва та посттравматичний гострий остеомієліт в цій ділянці (рис. 9 б).

Коту Марсік була виконана операція із субтотальної ампутації лівої тазової кінцівки на рівні проксимальної половини лівого стегна через розвиток ускладненого остеомієліту (рис. 10).



а



б

Рис. 9. Підекспертний кіт за кличкою Марсік: а – зовнішній вигляд тварини після оперативного втручання на лівому стегні; б – рентгенограма: повний прямий епіфізарний перелом дистальної половини лівої стегнової кістки. Макрофото із архіву Бюро судово-ветеринарних досліджень Харківської державної зооветеринарної академії, 2021.

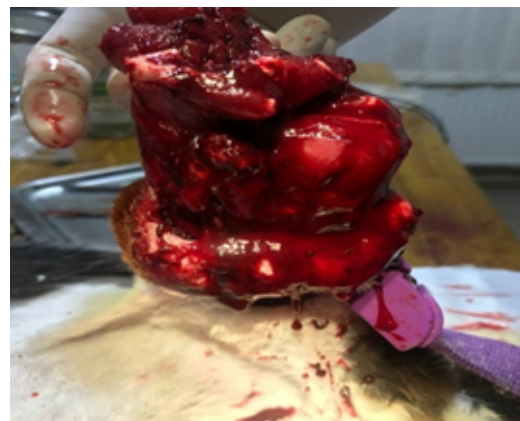

Рис. 10. Кукса лівої тазової кінцівки на рівні проксимальної половини лівого стегна після субтотальної ампутації у кота за кличкою Марсік. Макрофото із архіву Бюро судово-ветеринарних досліджень Харківської державної зооветеринарної академії, 2021.



Отже, згідно із «Правилами» [38] котів заподіяні тяжкі тілесні ушкодження за критерієм небезпеки для життя (перелом лівої стегнової кістки, ускладнений остеомієлітом).

У постопераційному періоді у тварини спостерігається стан каліцтва, оскільки відбувся стійкий розлад здоров'я тварини внаслідок тілесного ушкодження, що призвів до повної втрати лівої тазової кінцівки, що при взаємодії тварини із зовнішнім середовищем зумовило значне обмеження можливості забезпечувати фізіологічні прояви життєдіяльності на рівні з іншими тваринами цього ж виду, зокрема, добування корму, ведення природного способу життя, орієнтації та переміщення в просторі, координації рухів, контакту з іншими тваринами, самозахисту тощо.

#### **Каліцтво кота внаслідок часткової втрати органів (верхівки носа і верхньої губи)**

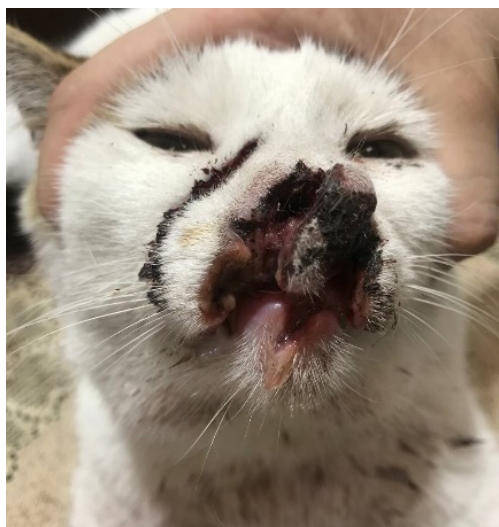Підекспертний кіт за кличкою Біляш був доставлений до експертної установи слідчим для проведення судово-ветеринарної експертизи. Із фабули постанови слідчого про призначення судово-ветеринарної експертизи відомо, що сусід умисно наніс тварині травму лезами працюючої газонокосарки.

Під час судово-ветеринарного дослідження підекспертної тварини проведено рентгенологічне дослідження в бічних та прямих проєкціях голови тварини (рис. 11), за результатами якого встановлено судово-ветеринарний діа-

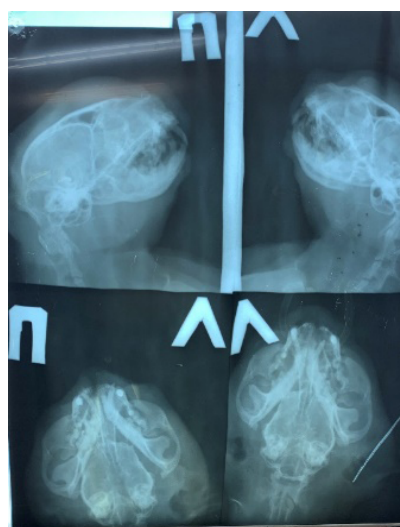гноз: повний симфізіарний перелом нижньої щелепи, часткова втрата верхівки носа і верхньої губи. Фрагмент ушкодженої верхньої губи і верхівки носа видалили під час оперативного втручання, оскільки в ньому розвинулись незворотні некротичні процеси.

Отже, згідно із «Правилами» [38] тварині спричинені тяжкі тілесні ушкодження за критерієм часткової втрати органів (верхівки носа і верхньої губи), а також за критерієм небезпеки для життя (повний симфізіарний перелом нижньої щелепи).

Вирішуючи питання про каліцтво тварини від спричинених тілесних ушкоджень, зазначаємо, що враховуючи конструкцію дефініції каліцтво тварин, керуючись «Правилами» [38], а також згідно із «Методикою судово-ветеринарного дослідження тварин з метою встановлення їх каліцтва», зазначений прояв ушкоджень є каліцтвом, оскільки відбувся стійкий розлад здоров'я тварини внаслідок тілесного ушкодження, що призвело до часткової втрати органа (верхньої губи) та ділянки тіла (верхівки носа), що при взаємодії тварини із зовнішнім середовищем зумовило стійку втрату та значне обмеження можливості забезпечувати фізіологічні прояви життєдіяльності (дихання, ведення природного способу життя), а також спотворює зовнішній вигляд тварини через знівечення тіла в результаті фізичної відсутності верхньої губи і верхівки носа.



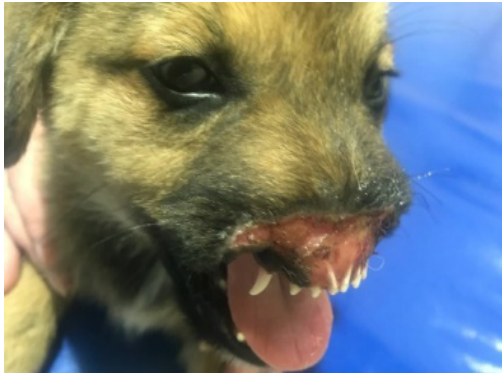а



б

Рис. 11. Підекспертний кіт за кличкою Біляш: а – зовнішній вигляд тварини: часткова втрата верхівки носа і верхньої губи. Макрофото; б – повний симфізіарний перелом нижньої щелепи. Рентгенограма. Матеріали із архіву Бюро судово-ветеринарних досліджень Харківської державної зооветеринарної академії, 2021.

### Каліцтво цуценяти внаслідок часткової втрати органів (повної травматичної ампутації верхньої губи і верхівки носа)



**Рис. 12.** Травматична ампутація верхньої губи та верхівки носа у цуценяти. Макрофото із архіву Бюро судово-ветеринарних досліджень Харківської державної зооветеринарної академії, 2021.

Підекспертне цуценя було доставлене для проведення судово-ветеринарної експертизи з ушкодженням у вигляді повної травматичної ампутації верхньої губи і верхівки носа (рис. 12). Тварина була прив'язана на залізничних рейках асоціальною особою без місця проживання і потрапила у рейкову стрілку.

Отже, згідно із «Правилами» [38] тварині заподіяні тяжкі тілесні ушкодження за критерієм втрати органів, а також за критерієм знівечення (спотворення) екстер'єру. Зазначений прояв ушкоджень є каліцтвом, оскільки відбувся стійкий розлад здоров'я тварини внаслідок тілесного ушкодження, що призвело до повної або часткової втрати органа (верхньої губи) та ділянки тіла (верхівки носа), що при взаємодії тварини із зовнішнім середовищем зумовило стійку втрату та значне обмеження можливості забезпечувати фізіологічні прояви життєдіяльності (харчування, ведення природного способу життя, контакту з іншими тваринами, захисту тощо), а також спотворює зовнішній вигляд тварини через знівечення тіла в результаті фізичної відсутності верхньої губи і верхівки носа.

**Обговорення.** Диспозицією частини 1 статті 299 Кримінального Кодексу України передбачено кримінальну відповідальність за жорстоке поводження з тваринами, зокрема за заподіяння їм тілесних ушкоджень у вигляді каліцтва. Проте нині у нормативно-правових актах та джерелах наукової літератури не міститься дефініція каліцтво тварин, не сформульовані його ознаки, не наведена класифікація, а також не розроблена і юридично не закрі-

плена процедура його встановлення в практиці судово-ветеринарної експертизи, як надійного науково обгрунтованого засобу доказування під час досудового розслідування чи судового розгляду справи як в Україні (Яценко І. В., Дереча Л. М., Парилівський О. І. [23, 37]), так і в зарубіжних країнах (de Siqueira A., Cuevas S. E. C., Salvagni F. A., Maiorka P. C. [7]; Ottinger T., Rasmusson B.; Segerstad C. H. A., Merck M., Goot F. V. D., Olsen L., Gavier-Widen D. [31]; Benetato M. A., Reisman R., McCobb E. [28]; McDonough S. P., McEwen B. J. [30] та ін.).

У цій науковій роботі ми вперше навели фактичні дані щодо проведення судово-ветеринарної експертизи постраждалих від жорстокого поводження тварин, у яких було констатовано ознаки каліцтва, спираючись на запропоновану нами авторську редакцію дефініції каліцтво тварини. Проведене дослідження показало перспективність цього наукового напрямку як в Україні, так і в інших країнах світу, що підтверджується дослідженнями багатьох вчених (Listos P., Gryzinska M., Kowalczyk M. [33]; Arkow P. [27]; Mills G. [34]).

Достатній практичний досвід у сфері судово-ветеринарної експертизи (з 2010 року), а також науковий інтерес дозволив нам вперше розробити «Методику судово-ветеринарного дослідження тварин з метою встановлення їх каліцтва». Зокрема, на основі узагальнення практики судово-ветеринарної експертизи скалічених підекспертних тварин, можна констатувати, що ознаками каліцтва тварини є: стійка втрата здоров'я в результаті тілесного ушкодження чи його наслідків, вроджених вад розвитку, захворювання, нещасного випадку; стійка і повна втрата будь-якого органа чи ділянки тіла тварини; стійка і часткова втрата будь-якого органа чи ділянки тіла тварини; стійка і повна втрата функцій органа чи окремих ділянок тіла тварини (афункція); стійка і часткова втрата функцій органа чи окремих ділянок тіла тварини (гіпофункція); стійка втрата або значні фізіологічні обмеження життєдіяльності; спотворення зовнішнього вигляду тварини через знівечення частин тіла в результаті їх деформації чи фізичної відсутності. Зазначені ознаки каліцтва тварини можуть проявлятися у різних комбінаціях: всі одночасно або у певному поєднанні, а також з домінуванням одних над іншими.

Практичний досвід проведення судово-ветеринарної експертизи дозволив з'ясувати причини виникнення каліцтва тварин, зокрема: тілесні ушкодження, заподіяні тварині внаслідок жорстокого поводження з нею чи інших протиправних дій; уроджені вади розвитку;

патологічні стани, що розвинулися під час вирощування, експлуатації та транспортування тварин; нещасні випадки.

У практиці судово-ветеринарної експертизи констатація стану каліцтва у тварин можлива безпосередньо відразу у постопераційний період, не очікуючи повного загоєння ушкодження та остаточного формування його наслідків, якщо зазначені ознаки каліцтва є стійкими і очевидними, а згідно з «Методикою судово-ветеринарного дослідження тварин з метою встановлення їх каліцтва», стійкою (постійною) обмеженістю життєдіяльності тварини є така, якщо протягом усього життя тварини спостерігається незворотна втрата нормальної функції організму, котра повністю вже ніколи не відновиться, а під очевидним ознаками каліцтва тварини необхідно розуміти такі, які є дуже помітними, неприхованими, безсумнівними, безперечними. Такими є каліцтво на органному рівні, зокрема втрата частини лівої кінцівки, ока, носа, зубів тощо.

Спираючись на практичний досвід судово-ветеринарної діяльності, зокрема щодо встановлення каліцтва тварин, нами об'єктивно доведено, що вирішення питання про настання у тварини каліцтва у зв'язку із знівечення екстер'єру можливо лише за результатами, що визначилися з часом і мають остаточний вигляд посттравматичних ушкоджень без хірургічного втручання, проте не раніше ніж через 60–90 діб від терміну травмування, оскільки протягом певного періоду можливі інволюційні зміни таких рубців.

Явища деформації ділянок тіла тварини внаслідок травмування можуть бути оцінені судово-ветеринарним експертом через 21–30 діб з моменту ушкодження після регресу травматичного набряку м'яких тканин.

Якщо встановити каліцтво не виявляється за можливе, то судово-ветеринарний експерт у підсумках проведеної судово-ветеринарної експертизи обґрунтовує причини з яких це зробити неможливо і зазначає, які додаткові дані необхідні йому для вирішення цього питання (ветеринарні документи, результати додаткових досліджень тощо), а також встановлює термін повторного чи додаткового дослідження. Це не звільняє судово-ветеринарного експерта від вирішення інших питань, поставлених йому на вирішення в документі про призначення судово-ветеринарної експертизи.

#### **Висновки**

1. Каліцтвом тварини є стійкі розлади здоров'я в результаті тілесного ушкодження чи його наслідків, вроджених вад розвитку, захворювань, нещасного випадку, що призведе

до повної або часткової втрати будь-якого органа чи ділянки тіла тварини, або до повної чи часткової втрати лише функцій органа чи ділянок тіла тварини, що при взаємодії тварини із зовнішнім середовищем може зумовити стійку втрату або значне обмеження можливості забезпечувати фізіологічні прояви життєдіяльності на рівні з іншими тваринами цього ж виду (харчування, розмноження, орієнтація та переміщення в просторі, координація рухів, ведення природного способу життя, контакту з іншими тваринами, самозахисту, здатності до виконання корисної роботи тощо), а також спотворює зовнішній вигляд тварини через знівечення частин тіла в результаті деформації, а також їх фізичної відсутності.

2. Об'єктами судово-ветеринарної експертизи є живі підекспертні тварини з метою встановлення їх каліцтва, зокрема постраждалих від жорстокого поводження чи інших протиправних дій, а також з ознаками вроджених вад розвитку, патологічних станів, що розвинулися під час вирощування, експлуатації та транспортування тварин; нещасні випадки.

3. Суб'єктами проведення судово-ветеринарної експертизи підекспертної тварини з метою встановлення її каліцтва є лікарі ветеринарної медицини, які мають вищу ветеринарну освіту, пройшли підготовку із судово-ветеринарної експертизи за експертною спеціальністю 18.1 «Ветеринарні дослідження» та мають кваліфікацію судово-ветеринарного експерта.

4. Метою судово-ветеринарного дослідження живої підекспертної тварини з ознаками каліцтва є визначення локалізації, прояву, ступеня тяжкості шкоди, заподіяної здоров'ю тварини, особливостей каліцтва, ступеня обмеженості життєдіяльності тварини у зв'язку із заподіяним каліцтвом, а також вирішення інших завдань в межах компетенції судово-ветеринарного експерта, а також за запитом органу чи особи, який (яка) призначив(ла) експертизу або залучив(ла) експерта.

5. Причинами виникнення каліцтва тварин є: тілесні ушкодження, заподіяні тварині внаслідок жорстокого поводження з нею чи інших протиправних дій; уроджені вади розвитку; патологічні стани, що розвинулися під час вирощування, експлуатації та транспортування тварин; нещасні випадки.

6. Ознаками каліцтва тварини є: стійка втрата здоров'я в результаті тілесного ушкодження чи його наслідків, вроджених вад розвитку, захворювання, нещасного випадку; стійка і повна втрата будь-якого органа чи ділянки тіла тварини; стійка і часткова втрата будь-якого органа чи ділянки тіла тварини; стійка і повна втрата



функцій органа чи окремих ділянок тіла тварини (афункція); стійка і часткова втрата функцій органа чи окремих ділянок тіла тварини (гіпофункція); стійка втрата або значні фізіологічні обмеження життєдіяльності; спотворення зовнішнього вигляду тварини через знівечення частин тіла в результаті їх деформації чи фізичної відсутності. Зазначені ознаки каліцтва тварини можуть проявлятися у різних комбінаціях: всі одночасно або у певному поєднанні, а також з домінуванням одних над іншими.

7. Вирішуючи питання про заподіяння тварині тілесних ушкоджень, що призвели до її каліцтва, судово-ветеринарний експерт має користуватись «Правилами судово-ветеринарного визначення ступеня тяжкості шкоди, заподіяної здоров'ю тварини» [38], а також «Методикою судово-ветеринарного дослідження тварин з метою встановлення їх каліцтва».

**Перспектива подальших досліджень.** Подальші дослідження будуть присвячені розробці судово-ветеринарної класифікації каліцтва тварин, а також методики його встановлення.

**Відомості про дотримання біоетичних норм.** Судово-ветеринарну експертизу підекспертних тварин, відомості про які наведено у цій статті, проводили із дотриманням вимог Закону України № 4038-ХІІ від 25.02.1994 «Про судову експертизу», «Інструкції про призначення та проведення судових експертиз та експертних досліджень» № 53/5 від 08.10.1998.

**Відомості про конфлікт інтересів.** Автори статті (Яценко І. В., Париловський О. І.) заявляють про відсутність конфлікту інтересів щодо їх вкладу та результатів дослідження.

## СПИСОК ЛІТЕРАТУРИ

1. Carlisle-Frank P., Frank J. M., Nielsen L. Selective battering of the family pet. *Anthrozoos*. 2004. Vol. 17 (1). P. 26–42. DOI:10.2752/089279304786991864.
2. Henry B. C. The relationship between animal cruelty, delinquency, and attitudes toward the treatment of animals. *Society&animals*. Vol. 12 (3). 2004. P. 185–207. DOI:10.1163/1568530042880677.
3. Beirne P. For a nonspeciesist criminology: Animal abuse as an object of study. *Criminology*. 1999. Vol. 37 (1). P. 117–147. DOI:10.1111/j.1745-9125.1999.tb00481.x.
4. Almeida D. C., Torres S. M. F., Wuenschmann A. Retrospective analysis of necropsy reports suggestive of abuse in dogs and cats. *Javma-journal of the american veterinary medical association*. 2018. Vol. 252 (4). P. 433–439.
5. Rowan A. N. Cruelty to animals. *Anthrozoos*. 1993. Vol. 6 (4). P. 218–220. DOI:10.2752/089279393787002169.
6. Vermeulen H., Odendaal J. S. J. Proposed typology of companion animal abuse. *Anthrozoos*. 1993. Vol. 6 (4). P. 248–257. DOI:10.2752/089279393787002178.
7. de Siqueira A., Cuevas S. E. C., Salvagni F. A., Maiorka P. C. Forensic Veterinary Pathology: Sharp Injuries in Animals. *Veterinary pathology*. 2016. Vol. 53 (5). P. 979–987. DOI:10.1177/0300985816655850.
8. Ford J., Alleyne E., Blake E., Somers A. A descriptive model of the offence process for animal abusers: evidence from a community sample. *Psychology & law*. 2020. Vol. 27. P. 324–340. DOI:10.1080/1068316X.2020.1798430.
9. Flynn C. P. Acknowledging the «zoological connection»: A sociological analysis of animal cruelty – Commentary. *Society&animals*. 2001. Vol. 9 (1). P. 71–87. DOI:10.1163/156853001300109008.
10. Sims V. K., Chin M. G., Yordon R. E. Don't be cruel: Assessing beliefs about punishments for crimes against animals. *A multidisciplinary journal of the interactions between people and other animals*. 2007. Vol. 20 (3). P. 251–259. DOI:10.2752/089279307X224791.
11. Alleyne E., Parfitt C. Adult-Perpetrated Animal Abuse: A Systematic Literature Review. *Trauma violence & abuse*. 2019. Vol. 20 (3). P. 344–357. DOI:10.1177%2F1524838017708785.
12. Яценко І. В., Кириченко В. М. Історико-правові аспекти проблеми захисту тварин від жорстокого поводження. Проблеми зооінженерії та ветеринарної медицини. Харків, 2013. Вип. 27 (2). С. 240–258.
13. Зубченко Н. І. Міжнародно-правове співробітництво держав у сфері забезпечення добробуту тварин та їх захисту від жорстокого поводження: монографія; під наук. ред. Т. Р. Короткого. Одеса: Фенікс, 2016. 284 с.
14. Синовська Т. І. Міжнародний досвід розслідування жорстокого поводження з тваринами та напрями його запровадження у вітчизняну практику. Науковий вісник публічного та приватного права. 2019. Вип. 1 (1). С. 222–228. DOI:10.32844/2618-1258.2019.1-1.38.
15. Головка І. А. Кримінальна відповідальність за жорстоке поводження з тваринами: автореф. дис. ... канд. юрид. наук: 12.00.08; Київ. нац. ун-т внутр. справ. Київ, 2010. 20 с.
16. Шуміло О. О. Кримінологічна характеристика та запобігання жорстокому поводженню з тваринами: автореф. дис. ... канд. юрид. наук: 12.00.08. Класичний приватний університет. Запоріжжя. 2016. 20 с.
17. Полтава К. О. Кримінологічна оцінка рівня і динаміки жорстокого поводження з тваринами в Україні та напрями його запобігання. Право і суспільство. 2020. Вип. 1 (1). С. 129–136. DOI:10.32842/2078-3736/2020.1-2.22.
18. Уварова Н. В. До проблеми кримінальної відповідальності за жорстоке поводження з тваринами. Науковий вісник Дніпропетровського державного університету внутрішніх справ. 2018. № 4. С. 138–140. DOI:10.31733/2078-3566-2018-6-138-140.
19. Калмиков Д. О., Данилевський А. О. Кримінальна та адміністративна відповідальність за жорстоке поводження з тваринами: монографія. Луганськ: РВВ ЛДУВС ім. Е. О. Дідоренка, 2013. 615 с.

20. Вербіцька М. В. Юридична відповідальність за жорстоке поводження з тваринами. Науковий вісник Херсонського державного університету. Серія юридичні науки. 2014. 1 (3). С. 9–14.

21. Про внесення змін до деяких законодавчих актів України щодо імплементації положень деяких міжнародних угод та директив ЄС у сфері охорони тваринного та рослинного світу: Закон України № 1684-IX від 15.07.2021. URL: zakon.rada.gov.ua/laws/show/2341-14#Text (дата звернення – 5.02.2022).

22. Connor M., Cowan S. L. (2020). Consumer evaluation of farm animal mutilations. *Research in veterinary science*. Vol. 128. P. 35–42. DOI:10.1016/j.rvsc.2019.10.006.

23. Яценко І. В., Дереча Л. М., Парилівський О. І. Новітні наукові й практичні здобутки та перспективи розвитку судово-ветеринарної експертизи живих тварин в Україні. Актуальні питання та перспективи розвитку судової експертизи та криміналістики: матеріали Міжнародної науково-практичної конференції (м. Одеса, 3 вересня 2021 року). Одеса: Видавничий дім «Гельветика», 2021. С. 368–373.

24. Яценко І. В., Парилівський О. І., Жиліна В. М. Порядок судово-ветеринарного встановлення ступеня тяжкості шкоди, заподіяної здоров'ю тварини. Науковий вісник Львівського національного університету ветеринарної медицини та біотехнологій імені С.З. Гжицького. *Ветеринарні науки*. 2020. Вип. 22 (99). С. 182–192. DOI:10.32718/nvlvet9928.

25. Gerdin J. A., McDonough S. P. Forensic Pathology of Companion Animal Abuse and Neglect. *Veterinary pathology*. 2013. Vol. 50 (6). С. 994–1006. DOI:10.1177/0300985813488895.

26. Acutt D., Signal T., Taylor N. Mandated Reporting of Suspected Animal Harm by Australian Veterinarians: Community Attitudes. *Anthrozoos*. 2015. Vol. 28 (3). P. 437–447. DOI:10.1080/08927936.2015.1052276.

27. Arkow P. Recognizing and responding to cases of suspected animal cruelty, abuse, and neglect: what the veterinarian needs to know. *Veterinary medicine-research and reports*. 2015. Vol. 6. P. 349–359. DOI:10.2147/VMRR.S87198.

28. Benetato M. A., Reisman R., McCobb E. The veterinarian's role in animal cruelty cases. *Javma-journal of the american veterinary medical association*. 2011. Vol. 238 (1). P. 31–34. DOI:10.2460/javma.238.1.31.

29. Patronek G. J. Issues for veterinarians in recognizing and reporting animal neglect and abuse. *Society&animals*. 1997. Vol. 5 (3). P. 267–280. DOI:10.1163/156853097X00178.

30. McDonough S. P., McEwen B. J. Veterinary Forensic Pathology: The Search for Truth. *Veterinary pathology*. 2016. Vol. 53 (5). P. 875–877. DOI:10.1177/0300985816647450.

31. Forensic veterinary pathology, today's situation and perspectives/T. Ottinger et al. *Veterinary record*. 2014. Vol. 175 (18). DOI:10.1136/vr.102306.

32. Byard R. W., Boardman W. The potential role of forensic pathologists in veterinary forensic medicine.

*Forensic science medicine and pathology*. 2011. Vol. 7 (3). P. 231–232. DOI:10.1007/s12024-011-9241-x.

33. Listos P., Gryzinska M., Kowalczyk M. Analysis of cases of forensic veterinary opinions produced in a research and teaching unit. *Journal of forensic and legal medicine*. 2015. Vol. 36. P. 84–89. DOI:10.1016/j.jflm.2015.08.002.

34. Mills G. Proving the crime: how veterinary forensics can help. *Veterinary record*. 2013. Vol. 172(18). 465 p. DOI:10.1136/vr.f2694.

35. Яценко І. В., Казанцев Р. Г. Особливості структури висновку судово-ветеринарного експерта за результатами дослідження трупа птиці. Науковий вісник Львівського національного університету ветеринарної медицини та біотехнологій імені С.З. Гжицького. *Ветеринарні науки*. 2021. Вип. 23 (103). С. 6–78. DOI:10.32718/nvlvet10310.

36. Яценко І. В., Дереча Л. М., Парилівський О. І. Особливості структури висновку судово-ветеринарного експерта за результатами дослідження трупа тварини з ознаками насильницької смерті. Теорія та практика судової експертизи і криміналістики: зб. наук. пр. Харків: Право, 2020. Вип. 21. С. 615–639. DOI:10.32353/khrife.1.2020.44.

37. Яценко І. В., Парилівський О. І. Спосіб проведення судово-ветеринарної експертизи живої тварини з укладання висновку судового експерта. Свідectwo про реєстрацію авторського права на твір № 110514. 2021.

38. Яценко І. В., Парилівський О. І. Правила судово-ветеринарного визначення ступеня тяжкості шкоди, заподіяної здоров'ю тварини (методичні рекомендації). Харків: ННЦ «ІСІ ім. Засл. проф. М. С. Бокаріуса», 2021. 47 с.

## REFERENCES

1. Carlisle-Frank, P., Frank, J. M., Nielsen, L. (2004). Selective battering of the family pet. *Anthrozoos*. 17 (1), pp. 26–42. DOI:10.2752/089279304786991864.
2. Henry, B. C. (2004). The relationship between animal cruelty, delinquency, and attitudes toward the treatment of animals. *Society & animals*. Vol. 12 (3), pp. 185–207. DOI:10.1163/1568530042880677.
3. Beirne, P. (1999). For a nonspeciesist criminology: Animal abuse as an object of study. *Criminology*. Vol. 37 (1), pp. 117–147. DOI:10.1111/j.1745-9125.1999.tb00481.x.
4. Almeida, D. C., Torres, S. M. F., Wuenschmann, A. (2018). Retrospective analysis of necropsy reports suggestive of abuse in dogs and cats. *Javma-journal of the american veterinary medical association*. Vol. 252 (4), pp. 433–439.
5. Rowan, A. N. (1993). Cruelty to animals. *Anthrozoos*. Vol. 6 (4), pp. 218–220. DOI: 10.2752/089279393787002169.
6. Vermeulen, H., Odendaal, J. S. J. (1993). Proposed typology of companion animal abuse. *Anthrozoos*. Vol. 6 (4), pp. 248–257. DOI:10.2752/089279393787002178.
7. de Siqueira, A., Cuevas, S. E. C., Salvagni, F. A., Maiorka, P. C. (2016). Forensic Veterinary Pathology: Sharp Injuries in Animals. *Veterinary pathology*. Vol. 53 (5), pp. 979–987. DOI:10.1177/0300985816655850.

8. Ford, J., Alleyne, E., Blake, E., Somers, A. (2020). A descriptive model of the offence process for animal abusers: evidence from a community sample. *Psychology crime & law*. Vol. 27, pp. 324–340. DOI:10.1080/1068316X.2020.1798430.
9. Flynn, C. P. (2001). Acknowledging the «zoological connection»: A sociological analysis of animal cruelty – Commentary. *Society&animals*. Vol. 9 (1), pp. 71–87. DOI:10.1163/156853001300109008.
10. Sims, V. K., Chin, M. G., Yordon, R. E. (2007). Don't be cruel: Assessing beliefs about punishments for crimes against animals. *A multidisciplinary journal of the interactions between people and other animals*. Vol. 20(3), pp. 251–259. DOI:10.2752/089279307X224791.
11. Alleyne, E., Parfitt, C. (2019). Adult-Perpetrated Animal Abuse: A Systematic Literature Review. *Trauma violence & abuse*. Vol. 20 (3), pp. 344–357. DOI:10.1177%2F1524838017708785.
12. Yatsenko I. V., Kyrychenko V. M. (2013). Istoryko-pravovi aspekty problemy zahystu tvaryn vid zhorstokogo povodzhennja [Historical and legal aspects of the problem of protecting animals from cruelty]. *Problemy zooinzhenierii ta veterynarnoi medycyny* [Problems of animal engineering and veterinary medicine]. Kharkiv, Vol. 27 (2), pp. 240–258.
13. Zubchenko, N. I. (2016). Mizhnarodno-pravove spivrobotnytstvo derzhav u sferi zabezpechennja dobrobutu tvaryn ta i'h zahystu vid zhorstokogo povodzhennja: monografiya; pid nauk. red. T.R. Korotkogo [International legal cooperation of states in the field of ensuring the welfare of animals and their protection from cruelty: monograph; under science ed. T.R. Korotkoho]. Odesa: Phoenix, 284 p.
14. Synoverska, T. I. (2019). Mizhnarodnyj dosvid rozsliduvannja zhorstokogo povodzhennja z tvarynamy ta naprjamy jogo zaprovadzhennja u vitchyznjanu praktyku [International experience of investigating animal cruelty and directions for its introduction into domestic practice]. *Naukovyj visnyk publichnogo ta pryvatnogo prava* [Scientific bulletin of public and private law]. Issue 1 (1), pp. 222–228. DOI:10.32844/2618-1258.2019.1-1.38.
15. Holovko, I. A. (2010). Kryminalnavidpovidalnistazhorstokepovodzhennja z tvarynamy: avtoref. dys. kand. juryd. nauk: 12.00.08; Kyiv. nats. un-t vnutr. sprav [Criminal responsibility for cruelty to animals: abstract of the dissertation of the candidate of legal sciences: 12.00.08; Kyiv. national University of Internal Affairs affairs]. Kyiv, 20 p.
16. Shumilo, O. O. (2016). Kryminologichna harakterystyka ta zapobigannja zhorstokomu povodzhennju z tvarynamy: avtoreferat dysertacii' kandydata jurydychnyh nauk: 12.00.08. [Criminological characteristics and prevention of cruelty to animals: abstract of the dissertation of the candidate of legal sciences: 12.00.08.]. *Klasychnyj pryvatnyj universtet* [Classical private university]. Zaporizhzhia, 20 p.
17. Poltava, K.O. (2020). Kryminologichna ocinka rivnja i dynamiky zhorstokogo povodzhennja z tvarynamy v Ukraini ta naprjamy jogo zapobigannja [Criminological assessment of the level and dynamics of animal cruelty in Ukraine and directions for its prevention]. *Pravo i suspil'stvo* [Law and society]. Issue 1 (1), pp. 129–136. DOI:10.32842/2078-3736/2020.1-2.22.
18. Uvarova, N.V. (2018). Do problemy kryminal'noi' vidpovidal'nosti za zhorstoke povodzhennja z tvarynamy [To the problem of criminal liability for animal cruelty]. *Naukovyj visnyk Dnipropetrovs'kogo derzhavnogo universytetu vnutrishnih sprav* [Scientific Bulletin of the Dnipropetrovsk State University of Internal Affairs]. no. 4, pp. 138–140. DOI:10.31733/2078-3566-2018-6-138-140.
19. Kalmykov, D.O., Danylevskyi, A.O. (2013). Kryminal'na ta administratyvna vidpovidal'nist' za zhorstoke povodzhennja z tvarynamy: monografiya [Criminal and administrative liability for cruelty to animals: monograph]. Luhansk: RVV LDUVS named after E.O. Didorenko, 615 p.
20. Verbitska, M. V. (2014). Jurydychna vidpovidal'nist' za zhorstoke povodzhennja z tvarynamy [Legal responsibility for animal cruelty]. *Naukovyj visnyk Hersons'kogo derzhavnogo universytetu* [Scientific Bulletin of Kherson State University]. Serija jurydychni nauky [Series of legal sciences]. 1 (3), pp. 9–14.
21. Pro vnesennja zmin do dejakyh zakonodavchyh aktiv Ukrainy shhodo implementacii' polozen' dejakyh mizhnarodnyh ugod ta dyrektyv JeS u sferi ohorony tvarynnogo ta roslynnogo svitu: Zakon Ukrainy № 1684-IX vid 15.07.2021. [On the introduction of changes to some legislative acts of Ukraine regarding the implementation of the provisions of some international agreements and EU directives in the field of animal and plant protection: Law of Ukraine No. 1684-X of 15.07.2021.]. Available at: zakon.rada.gov.ua/laws/show/2341-14#Text (datazvernennia – 5.02.2022).
22. Connor, M., Cowan, S. L. (2020). Consumer evaluation of far animal mutilations. *Research in veterinary science*. Vol. 128, pp. 35–42. DOI:10.1016/j.rvsc.2019.10.006.
23. Yatsenko I. V., Derecha L. M., Parylovskyi O. I. (2021). Novitni naukovy j praktychni здобутки та перспективи розвитку судово-ветеринарної експертизи з живих тварин в Україні [The latest scientific and practical achievements and prospects for the development of forensic veterinary examination of live animals in Ukraine]. *Aktual'ni pytannja ta perspektyvy rozvytku sudovoi' ekspertyzy ta kryminalistyky: materialy Mizhnarodnoi' naukovo-praktychnoi' konferencii' (m. Odesa, 3 veresnja 2021 roku)* [Current issues and prospects for the development of forensic examination and criminology: materials of the International Scientific and Practical Conference (Odesa, September 3, 2021)]. Odesa: Helvetica Publishing House, pp. 368–373.
24. Yatsenko, I. V., Parylovskyi, O. I., Zhylyna, V. M. (2020). Porjadok sudovo-ветеринарного встановлення ступеня тяжкості шкоди, заподіяної здорів'ю тварини [The procedure for forensic veterinary determination of the degree of severity of damage caused to the animal's health]. *Naukovyj visnyk L'vivs'kogo nacional'nogo universytetu veterynarnoi medycyny ta biotekhnologij imeni S.Z. G'zhyc'kogo* [Scientific Bulletin of Lviv National University of Veterinary Medicine and Biotechnology named after S.Z.



Gzhytskogo]. *Veterynarni nauky [Veterinary sciences]*. Issue 22 (99), pp. 182–192. DOI:10.32718/nvlvet9928.

25. Gerdin, J. A., McDonough, S. P. (2013). *Forensic Pathology of Companion Animal Abuse and Neglect*. *Veterinary pathology*. Vol. 50 (6), pp. 994–1006. DOI:10.1177/0300985813488895.

26. Acutt, D., Signal, T., Taylor, N. (2015). *Mandated Reporting of Suspected Animal Harm by Australian Veterinarians: Community Attitudes*. *Anthrozoos*. Vol. 28 (3), pp. 437–447. DOI:10.1080/08927936.2015.1052276.

27. Arkow, P. (2015). *Recognizing and responding to cases of suspected animal cruelty, abuse, and neglect: what the veterinarian needs to know*. *Veterinary medicine-research and reports*. Vol. 6, pp. 349–359. DOI:10.2147/VMRR.S87198.

28. Benetato, M. A., Reisman, R., McCobb, E. (2011). *The veterinarian's role in animal cruelty cases*. *Javma-journal of the american veterinary medical association*. Vol. 238 (1), pp. 31–34. DOI:10.2460/javma.238.1.31.

29. Patronek, G. J. (1997). *Issues for veterinarians in recognizing and reporting animal neglect and abuse*. *Society & animals*. Vol. 5 (3), pp. 267–280. DOI:10.1163/156853097X00178.

30. McDonough, S. P., McEwen, B. J. (2016). *Veterinary Forensic Pathology: The Search for Truth*. *Veterinary pathology*. Vol. 53 (5), pp. 875–877. DOI:10.1177/0300985816647450.

31. Ottinger, T., Rasmusson, B., Segerstad, C. H. A., Merck, M., Goot, F. V. D., Olsen, L., Gavier-Widen, D. (2014). *Forensic veterinary pathology, today's situation and perspectives*. *Veterinary record*. Vol. 175 (18). DOI:10.1136/vr.102306.

32. Byard, R. W., Boardman, W. (2011). *The potential role of forensic pathologists in veterinary forensic medicine*. *Forensic science medicine and pathology*. Vol. 7 (3), pp. 231–232. DOI:10.1007/s12024-011-9241-x.

33. Listos, P., Gryzinska, M., Kowalczyk, M. (2015). *Analysis of cases of forensic veterinary opinions produced in a research and teaching unit*. *Journal of forensic and legal medicine*. Vol. 36, pp. 84–89. DOI:10.1016/j.jflm.2015.08.002.

34. Mills, G. (2013). *Proving the crime: how veterinary forensics can help*. *Veterinary record*. Vol. 172(18), 465 p. DOI:10.1136/vr.f2694.

35. Yatsenko, I.V., Kazantsev, R.H. (2021). *Osoblyvosti struktury vysnovku sudovo-veterynarnogo eksperta za rezul'tatamy doslidzhennja trupa ptyci [Peculiarities of the structure of the conclusion of the forensic veterinary expert based on the results of the examination of the poultry carcass]*. *Naukovyj visnyk L'viv'skogo nacional'nogo universytetu veterynarnoi medycyny ta biotekhnologij imeni S.Z. G'zhyc'kogo [Scientific Bulletin of Lviv National University of Veterinary Medicine and Biotechnology named after S.Z. Gzhytskogo]*. *Veterynarni nauky [Veterinary sciences]*. Issue 23 (103), pp. 61–78. DOI:10.32718/nvlvet10310.

36. Yatsenko, I.V., Derecha, L.M., Parylovskiy, O.I. (2020). *Osoblyvosti struktury vysnovku sudovo-veterynarnogo ekspertyza za rezul'tatamy doslid-*

*zhennja trupa tvaryny z oznakamy nasyl'nyc'koi' smerti [Peculiarities of the structure of the conclusion of the forensic veterinary examination based on the results of the examination of the corpse of an animal with signs of violent death]*. *Teorijata praktyka sudovoi' ekspertyzy i kryminalistyky: zb. nauk. pr. [Theory and practice of forensic examination and criminology: a collection of scientific works]*. Kharkiv: Law, Issue 21, pp. 615–639. DOI:10.32353/khrife.1.2020.44.

37. Yatsenko, I. V., Parylovskiy, O. I. (2021). *Sposib provedennja sudovo-veterynarnoi' ekspertyzy zhyvoi' tvaryny z ukladannja vysnovku sudovogo eksperta [The method of conducting a forensic veterinary examination of a live animal with the conclusion of a forensic expert]*. *Svidoctvo pro rejestraciju avtors'kogo prava na tvir № 110514*. 2021 [Certificate of copyright registration for the work No. 110514. 2021].

38. Yatsenko, I.V., Parylovskiy, O.I. (2021). *Pravy-la sudovo-veterynarnogo vyznachennja stupenja tjazhkosti shkody, zapodijanoi' zdorov'ju tvaryny (metodychni rekomendacii') [Rules for forensic-veterinary determination of the degree of severity of damage caused to the animal's health (methodological recommendations)]*. Kharkiv: NSC "ISE named after Ex. Prof. M. S. Bokarius", 47 p.

#### **The practice of live animal's forensic veterinary examination with signs of injury**

**Yatsenko I., Parilovsky O.**

The disposition of Article 299 Part 1 of the Criminal Code of Ukraine provides criminal liability for animal's cruel treatment, including for inflicting bodily harm in the injury form. However, regulations and sources of scientific literature don't contain a definition of the animal mutilation concept and the procedure for its establishment. Therefore, the aim of the study was to analyze the practice of forensic veterinary examination of animal's bodily injuries, which resulted in injury.

The article shows that the author's definition of "animal mutilation" is a persistent disorder of animal health due to injury or its consequences, congenital malformations, diseases, accidents that led to complete or partial loss of any organ or animal body part, or to the total or partial loss of only the functions of the organ or parts of the animal's body, which in the interaction of the animal with the environment may lead to permanent loss or significant limitation of the ability to provide physiological manifestations at the level of other animals of the same species (nutrition, reproduction, orientation and movement in space, coordination of movements, natural lifestyles, contact with other animals, self-defense, ability to perform useful work, etc.), and distorts the appearance of the animal due to mutilation of body parts due to deformation, and their physical absence.

The purpose of a live subject with signs of injury forensic veterinary examination is to determine the location, nature, severity of damage to animal health, nature of the injury, the degree of disability of the animal in connection with the injury, as well as solving other tasks within the competence of forensic veterinary ex-

pert, as well as at the request of the body or person who appointed the expertise or involved the expert.

It was stated that the forensic veterinary examination objects are live experimental animals in order to establish their mutilation, including victims of abuse or other illegal actions, as well as signs of congenital malformations, pathological conditions that developed during breeding, animal's exploitation and transportation; accidents.

It was found out that the subjects of forensic veterinary examination of the subject for the purpose of establishing its mutilation are veterinarians who have

higher veterinary education, have been trained in forensic veterinary examination in the expert specialty 18.1 "Veterinary Research" and have the forensic veterinary expert qualification.

When deciding on the infliction of an animal bodily injuries that caused its injury, the forensic veterinary expert must use the "Rules of forensic veterinary determination of the severity of damage to animal health" and the "Methodology of forensic veterinary examination of animals to determine their injury".

**Key words:** animals, mutilation, injuries, ill-treatment, forensic veterinary examination.



Copyright: Яценко І.В., Париловський О.І. © This is an open-access article distributed under the terms of the Creative Commons Attribution License, which permits unrestricted use, distribution, and reproduction in any medium, provided the original author and source are credited.

ORCID iD:

Яценко І.В.

Париловський О.І.

<https://orcid.org/0000-0001-8903-2129>

<https://orcid.org/0000-0001-5282-4755>

